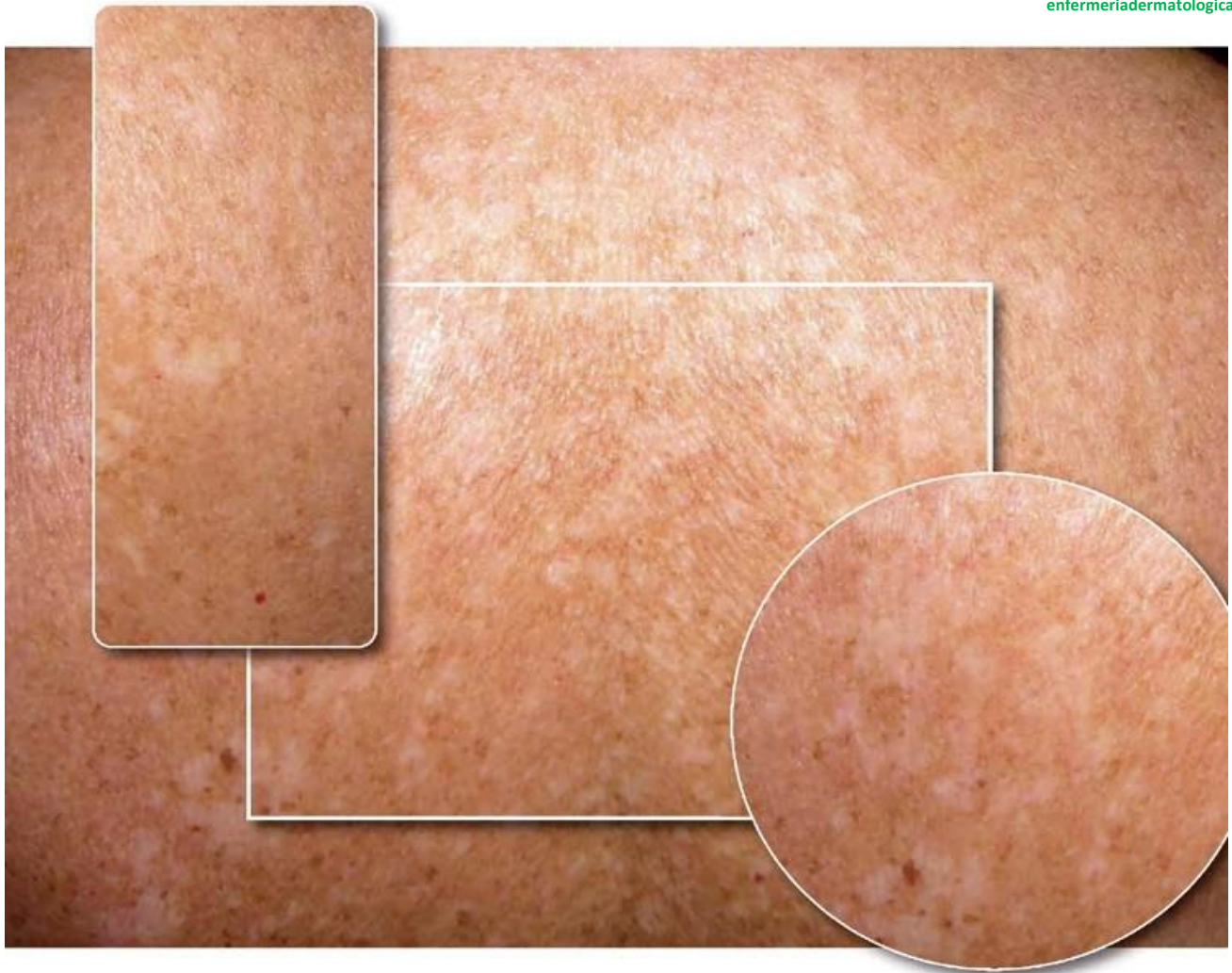

ENFERMERÍA dermatológica

ANEDIDIC
www.anedidic.com
enfermeriadermatologica.org



- De la técnica al proceso asistencial: papel de la enfermería en la terapia fotodinámica dermatológica
- Abordaje Integral y Cuidados de Enfermería en la Radiodermatitis: Una Revisión de la Evidencia Actual (2023-2025)
- Estrategias enfermeras en fotoprotección para la prevención del cáncer de piel: revisión sistemática
- Micropigmentación como herramienta terapéutica en enfermedades dermatológicas y reconstrucción areolar
- Impacto del tatuaje del complejo areola-pezones en la reconstrucción mamaria: una revisión
- A propósito de un caso: tratamiento exitoso de la enfermedad de bowen gigante mediante terapia fotodinámica con BF-200 ALA
- Úlcera hipertensiva (Martorell) recidivante en extremidad inferior: abordaje multimodal y terapia tópica de oxígeno continua
- A propósito de un caso: abordaje de flictenas secundarias a penfigoide ampolloso
- Anexos 1 y 2: Comunicaciones científicas publicadas en el 18º Congreso Internacional de Enfermería Dermatológica, Dermocosmética y Heridas. Alcalá de Henares (Madrid) 22, 23 y 24 de abril de 2026 organizado por la Asociación Nacional de Enfermería Dermatológica e Investigación del Deterioro de la Integridad Cutánea (ANEDIDIC)

Edita:



número

57

Año 20, mayo-septiembre 2026



ISSN-e:
2386-4818



DE LA TÉCNICA AL PROCESO ASISTENCIAL: PAPEL DE LA ENFERMERÍA EN LA TERAPIA FOTODINÁMICA DERMATOLÓGICA

From Technique to Clinical Care Process: The Role of Nursing in Dermatological Photodynamic Therapy

Autores:  Elsa Trillo Carlin⁽¹⁾, Marta Monedero García⁽²⁾, Víctor Cassini Gómez de Cádiz⁽³⁾.

(1) Enfermera. Consultas Externas, Servicio de Dermatología. Hospital Abente y Lago. A Coruña, España
<https://orcid.org/0009-0009-3938-6848>

(2) Enfermero. Servicio de Dermatología Médico-Quirúrgica y Venereología (DMQyV) del Hospital Universitario Fundación Jiménez Díaz-Quirónsalud (HUFJD). Madrid, España.
<https://orcid.org/0009-0001-0102-0965>

(3) Enfermera. Consulta de Heridas Complejas del Servicio de Dermatología. Hospital Universitario San Cecilio, Granada, España.

Contacto (*): maria.elsa.trillo.carlin@sergas.es

Fecha de recepción: 25/04/2026

Fecha de aceptación: 18/05/2026

Trillo-Carlin E, Monedero-García M, Cassini-Gómez de Cádiz V. De la técnica al proceso asistencial: papel de la enfermería en la terapia fotodinámica dermatológica. *Enferm Dermatol.* 2026; 20(57): e01-e04. DOI: **10.5281/zenodo.20479309**

RESUMEN:

La terapia fotodinámica (TFD) constituye una opción ambulatoria protocolizable para el tratamiento de la queratosis actínica, el campo de cancerización y determinadas lesiones superficiales de cáncer cutáneo no melanoma. En este artículo se abordará cómo la experiencia y ejecución de la TFD en consultas de enfermería muestra resultados clínicos satisfactorios, con elevada resolución lesional, mejora de la eficiencia asistencial y reducción del tiempo y de los costes cuando se aplica mediante modelos de delegación bajo supervisión médica. Asimismo, se revisan modalidades alternativas, como la TFD combinada o la luz de día artificial, orientadas a mejorar la tolerabilidad. Finalmente, se aborda su papel adyuvante en heridas y úlceras complejas seleccionadas. El papel de la enfermería en esta terapia aporta continuidad, seguridad y optimización de los recursos asistenciales.

Palabras clave: terapia fotodinámica; queratosis actínica; enfermería dermatológica; campo de cancerización; heridas complejas

ABSTRACT:

Photodynamic therapy (PDT) is a protocol-based outpatient treatment option for actinic keratosis, field cancerization, and keratinocyte cancer. In this article we will examine how experience in nursing-led dermatology clinics has shown satisfactory clinical outcomes, with high lesion clearance, improved care efficiency, and reduced treatment time and costs when PDT is delivered through nurse-led models under medical supervision. Alternative modalities, such as combined PDT or artificial daylight, are also reviewed as strategies to improve tolerability. Finally, the adjuvant role of PDT in selected complex wounds is addressed. Increasing the role of dermatology

nurses in PDT contributes to continuity of care, patient safety, and the optimization of healthcare resources.

Keywords: photodynamic therapy; actinic keratosis; dermatology nursing; field cancerization; complex wounds

INTRODUCCIÓN:

La queratosis actínica (QA) constituye una de las manifestaciones más frecuentes del daño actínico crónico acumulado por la exposición a la radiación ultravioleta (UV)⁽¹⁾. Su relevancia clínica se relaciona con su elevada prevalencia, y su asociación con el campo de cancerización⁽¹⁾, un área de piel foto expuesta en la que pueden coexistir lesiones visibles, lesiones subclínicas y riesgo de desarrollo de nuevas QA o carcinomas cutáneos⁽²⁾. En España, la prevalencia estimada de QA es del 28,6%, alcanzando el 60,4% en mayores de 80 años, mientras que en Europa se ha descrito en el 34% de los hombres y el 18% de las mujeres mayores de 70 años⁽¹⁾. Esta elevada prevalencia hace necesario disponer de circuitos asistenciales ágiles que eviten demoras innecesarias, en los que la enfermería puede desempeñar un papel relevante dentro de modelos organizativos definidos y supervisados por el dermatólogo.

En este escenario, la terapia fotodinámica (TFD) se ha consolidado como una opción terapéutica ambulatoria para el tratamiento de las QA, el campo de cancerización y determinadas lesiones superficiales de cáncer cutáneo no melanoma^(1,3,4). Su mecanismo de acción se basa en la destrucción selectiva de las células neoplásicas mediante el uso de un fotosensibilizante (protoporfirina IX) en combinación con luz y oxígeno, generando especies reactivas de oxígeno (ROS) que inducen apoptosis en las células mutadas y la regeneración posterior de tejido sano⁽⁵⁾.

Su aplicación en consulta de enfermería permite integrar la preparación del campo, la aplicación del precursor del fotosensibilizante, el control del procedimiento y de la tolerancia al tratamiento, así como el seguimiento posterior, dentro de un circuito asistencial estructurado^(6,7). En este proceso, la participación de enfermería resulta clave para su ejecución, así como en la educación sanitaria y acompañamiento del paciente, lo cual favorece la adherencia al tratamiento^(3,6-8).

LA TFD EN CONSULTA DE ENFERMERÍA:

En la actualidad, la TFD se realiza tanto en clínicas dermatológicas como en atención primaria⁽⁷⁾ para el tratamiento de la queratosis actínica y de carcinomas cutáneos no melanoma, como el carcinoma basocelular superficial y la enfermedad de Bowen. Modelos de delegación protocolizada

o *task-shifting* en enfermería han mostrado resultados clínicos favorables, optimización de los tiempos asistenciales y ahorro de costes. En un estudio actualmente en desarrollo en el Área Sanitaria de A Coruña y Cee, el equipo de enfermería es el responsable de la realización de la terapia fotodinámica, con el objetivo de evaluar su eficacia, seguridad y grado de satisfacción.

Todas las modalidades de TFD siguen un procedimiento común, llevándose a cabo primero la preparación del campo mediante desengrasado y curetaje, seguida de la aplicación e incubación de BF-200 ALA (Ameluz®, Biofrontera, Leverkusen), con o sin oclusión, e iluminación con diferentes fuentes de luz. Existen diversas modalidades de tratamiento como la TFD convencional y TFD con luz de día; además, la consulta de enfermería también maneja otras modalidades orientadas a mejorar su tolerabilidad, favoreciendo la adherencia al tratamiento^(9,10), como son la TFD combinada^(11,12) (la cual integra una fase inicial de exposición a luz de día y una fase posterior con luz roja) y TFD con luz de día artificial (LDA)^(10,13,14). Al finalizar el tratamiento, se indica fotoprotección y evitar la exposición solar durante las 48 horas posteriores.

En conjunto, dichas modalidades de TFD mantienen tasas elevadas de aclaramiento y una reducción del dolor durante el procedimiento. Asimismo, permiten abordar áreas de mayor extensión, respecto a la convencional, y facilitan el acompañamiento de pacientes frágiles durante la terapia^(5,15).

Por tanto, la consulta de enfermería permite ejecutar la TFD de un modo fácil y seguro, reduciendo la carga asistencial del dermatólogo.

Aplicaciones complementarias: TFD en úlceras y heridas complejas

Además de su papel consolidado en la QA y del campo de cancerización, la TFD se ha explorado como intervención coadyuvante en lesiones crónicas, infectadas o de difícil evolución⁽¹⁶⁾. Su potencial utilidad se fundamenta en la generación de especies reactivas de oxígeno tras la combinación de fotosensibilizador, luz y oxígeno tisular, lo que confiere acción antimicrobiana⁽¹⁷⁾, desestructuración de biopelículas^(18,19), y disminución del estímulo inflamatorio local⁽²⁰⁾. Estos efectos se vinculan, además, con procesos estimuladores de la cicatrización⁽²¹⁾.

La experiencia clínica en consulta de enfermería incluye el manejo de heridas complejas. Durante el 18º Congreso del ANEDIDIC se describió el caso de un paciente pluripatológico, integrando la TFD con medidas convencionales de cuidado local, desbridamiento, antisepsia, protección de la piel perilesional y seguimiento evolutivo. Los cambios observados incluyeron reducción del exudado, mejor control inflamatorio y

reducción progresiva, aunque lenta, del área lesional, con tolerabilidad aceptable. Aunque la biopelícula no podía confirmarse directamente en la evaluación clínica, desapareció la membrana superficial sugestiva de su presencia y el cultivo del exudado se

negativizó, hallazgos compatibles con una reducción de la carga microbiana. Además, la desaparición de *Pseudomonas aeruginosa* y del exudado pigmentado asociado a piocianina coincidió con una mejor evolución hacia la granulación y epitelización, en línea con el efecto beneficioso de disminuir la carga microbiana sobre la cicatrización. Estos datos permiten señalar que la TFD podría tener un papel adyuvante en heridas complejas seleccionadas y como parte de un manejo multidisciplinar.

DISCUSIÓN

La delegación protocolizada de la TFD en equipos de enfermería representa una estrategia segura, eficaz y eficiente dentro del ámbito dermatológico. Permite garantizar una correcta preparación del paciente, aplicación técnica del procedimiento y el seguimiento posterior, manteniendo en todo momento altos estándares de calidad asistencial y seguridad clínica.

Además, la participación de enfermería aporta continuidad, cercanía y una mayor sistematización de los cuidados, aspectos que repercuten positivamente en la adherencia terapéutica, el confort y la confianza percibida por los pacientes. Asimismo, este modelo organizativo contribuye a optimizar recursos, disminuir costes y favorecer una atención más ágil y accesible.

CONFLICTO DE INTERESES:

Los autores manifiestan no tener conflictos de interés


BIBLIOGRAFÍA

1. Carmena-Ramón R, Mateu-Puchades A, Santos-Alarcón S, Lucas-Truyols S. Queratosis actínica: nuevo concepto y actualización terapéutica. *Aten Primaria*. 2017;49:492. DOI: 10.1016/j.aprim.2017.01.004 PubMed PMID: 28427916; PubMed Central PMCID: PMC6876044.
2. Paradisi A, Bocchino E, Mannino M, Gualdi G, D'Amore A, Traini DO, et al. The State of the Art in the Treatment of Actinic Keratosis and Field Cancerization: A Narrative Review. *J Pers Med*. 2025;15:421. doi:10.3390/jpm15090421 PubMed PMID: 41003125; PubMed Central PMCID: PMC12471434.
3. Oliver P. Topical photodynamic therapy: an introduction for nurses. *Br J Nurs*. 2006;15:811–3. DOI:10.12968/bjon.2006.15.15.21686 PubMed PMID: 16936603.
4. Farberg AS, Marson JW, Soleymani T. Advances in Photodynamic Therapy for the Treatment of Actinic Keratosis and Nonmelanoma Skin Cancer: A Narrative Review. *Dermatol Ther (Heidelb)*. 2023;13:689–716. DOI:10.1007/s13555-023-00888-1 PubMed PMID: 36662422; PubMed Central PMCID: PMC9984667.
5. CIMA :: FICHA TECNICA AMELUZ 78 MG/G GEL [Internet]. [cited 2026 May 13]. Available from: https://cima.aemps.es/cima/dochtml/ft/11740001/FichaTecnica_11740001.html
6. Rich D, Lane AM, Miller JW. Photodynamic therapy: The nurse's role. *Insight - the Journal of the American Society of Ophthalmic Registered Nurses*. 2001;26:44–8. DOI:10.1067/min.2001.113401
7. Kocki T, Czarczynska-Goslinska B, Kocka K, Stolarska M, Wachowska D, Lijewski S, et al. Nurses and Pharmacists in Interdisciplinary Team of Health Care Providers in Photodynamic Therapy. In: *Photomedicine - Advances in Clinical Practice* [Internet]. IntechOpen; 2017 [cited 2026 May 12]. Available from: <https://www.intechopen.com/chapters/53592> DOI:10.5772/65975
8. Nashan D, Hüning S, Heppt MV, Brehmer A, Berking C. Aktinische Keratosen. *Hautarzt*. 2020;71:463–75. DOI:10.1007/s00105-020-04619-x
9. Dirschka T, Radny P, Dominicus R, Mensing H, Brüning H, Jenne L, et al. Photodynamic therapy with BF-200 ALA for the treatment of actinic keratosis: results of a multicentre, randomized, observer-blind phase III study in comparison with a registered methyl-5-aminolaevulinate cream and placebo. *Br J Dermatol*. 2012;166:137–46. DOI:10.1111/j.1365-2133.2011.10613.x PubMed PMID: 21910711.
10. Balakirski G, Lehmann P, Szeimies RM, Hofmann SC. Photodynamic therapy in dermatology: established and new indications. *J Dtsch Dermatol Ges*. 2024;22:1651–62. DOI:10.1111/ddg.15464 PubMed PMID: 39226531; PubMed Central PMCID: PMC11626226.
11. Salido-Vallejo R, Jiménez-Nájar F, Garnacho-Sucedo G, Vélez A. Combined daylight and conventional photodynamic therapy with 5-aminolaevulinic acid nanoemulsion (BF-200 ALA) for actinic keratosis of the face and scalp: a new and efficient approach. *Arch Dermatol Res*. 2020;312:675–80. DOI:10.1007/s00403-019-02028-2 PubMed PMID: 31838569.
12. Sáenz-Guirado S, Cuenca-Barrales C, Vega-Castillo J, Linares-Gonzalez L, Ródenas-Herranz T, Molina-Leyva A, et al. Combined versus conventional photodynamic therapy with 5-aminolaevulinic acid nanoemulsion (BF-200 ALA) for actinic keratosis: A randomized, single-blind, prospective study. *Photodermatology, Photoimmunology & Photomedicine*. 2022;38:334–42. doi:10.1111/phpp.12753
13. Kellner C, Bauriedl S, Hollstein S, Reinhold U. Simulated-daylight photodynamic therapy with BF-200 aminolaevulinic acid for actinic keratosis: assessment of the efficacy and tolerability in a retrospective study. *Br J Dermatol*. 2015;172:1146–8. DOI:10.1111/bjd.13420
14. von Dobbeler C, Schmitz L, Dicke K, Szeimies RM, Dirschka T. PDT with PPIX absorption peaks adjusted wavelengths: Safety and efficacy of a new irradiation procedure for actinic keratoses on the head. *Photodiagnosis and Photodynamic Therapy*. 2019;27:198–202. doi:10.1016/j.pdpdt.2019.05.015

15. Morton CA, Szeimies RM, Basset-Seguín N, Calzavara-Pinton P, Gilaberte Y, Haedersdal M, et al. European Dermatology Forum guidelines on topical photodynamic therapy 2019 Part 1: treatment delivery and established indications - actinic keratoses, Bowen's disease and basal cell carcinomas. *J Eur Acad Dermatol Venereol*. 2019;33:2225–38. doi:10.1111/jdv.16017 PubMed PMID: 31779042.
16. Fernández-Guarino M, Bacci S, Pérez González LA, Bermejo-Martínez M, Cecilia-Matilla A, Hernández-Bule ML. The Role of Physical Therapies in Wound Healing and Assisted Scarring. *International Journal of Molecular Sciences*. 2023;24:7487. DOI:10.3390/ijms24087487
17. Yan E, Kwek G, Qing NS, Lingesh S, Xing B. Antimicrobial Photodynamic Therapy for the Remote Eradication of Bacteria. *Chempluschem*. 2023;88:e202300009. doi:10.1002/cplu.202300009 PubMed PMID: 36853914.
18. Ding Q, Xie Y, Xiong K, Jia H, Chen L, Li C, et al. From Light to Cure: Precision Phototherapies for Antibiotic-Refractory Biofilm Infections. *Angew Chem Int Ed Engl*. 2025;64:e202510900. doi:10.1002/anie.202510900 PubMed PMID: 40944378.
19. Hu X, Huang YY, Wang Y, Wang X, Hamblin MR. Antimicrobial Photodynamic Therapy to Control Clinically Relevant Biofilm Infections. *Front Microbiol*. 2018;9:1299. doi:10.3389/fmicb.2018.01299 PubMed PMID: 29997579; PubMed Central PMCID: PMC6030385.
20. Vallejo MCS, Moura NMM, Gomes ATPC, Joaquineto ASM, Faustino MAF, Almeida A, et al. The Role of Porphyrinoid Photosensitizers for Skin Wound Healing. *Int J Mol Sci*. 2021;22:4121. doi:10.3390/ijms22084121 PubMed PMID: 33923523; PubMed Central PMCID: PMC8072979.
21. Ning X, He G, Zeng W, Xia Y. The photosensitizer-based therapies enhance the repairing of skin wounds. *Front Med (Lausanne)*. 2022;9:915548. doi:10.3389/fmed.2022.915548 PubMed PMID: 36035433; PubMed Central PMCID: PMC9403269

ABORDAJE INTEGRAL Y CUIDADOS DE ENFERMERÍA EN LA RADIODERMITIS: UNA REVISIÓN DE LA EVIDENCIA ACTUAL (2023-2025)

COMPREHENSIVE APPROACH AND NURSING CARE IN RADIODERMATITIS: A REVIEW OF CURRENT EVIDENCE (2023-2025)

Autores:  Montserrat Domingo Medina ⁽¹⁾

(1) Enfermera Hospital Universitario Germans Trias y Pujol Badalona

ORCID: 0009-0004-1811-9349

Contacto: montse.turquesa@gmail.com

Fecha de recepción: 27/12/2025
Fecha de aceptación: 09/05/2026

Domingo-Medina M. Abordaje integral y cuidados de enfermería en la radiodermatitis: una revisión de la evidencia actual (2023-2025). *Enferm Dermatol.* 2026; 20(57): DOI: [10.5281/zenodo.2047835](https://doi.org/10.5281/zenodo.2047835)

RESUMEN:

Objetivo: Sintetizar la evidencia científica actual (2023-2025) sobre la prevención y el manejo clínico de la radiodermatitis, destacando las intervenciones de enfermería según los grados de toxicidad cutánea.

Justificación: La radiodermatitis es la complicación dermatológica más prevalente en pacientes oncológicos, afectando hasta al 95% de quienes reciben radioterapia. El daño tisular inducido genera un microambiente hipovascular, hipocelular e hipóxico que altera la cicatrización normal, pudiendo derivar en interrupciones del tratamiento y disminución de la calidad de vida.

Metodología: Revisión narrativa de las guías de práctica clínica más recientes de la MASCC, ESTRO, ONS y los documentos técnicos del GNEAUPP. Se analizan las estrategias terapéuticas desde la fase preventiva hasta el tratamiento de lesiones complejas (Grado 4).

Resultados: El cuidado de enfermería debe ser proactivo, comenzando con la educación terapéutica previa al tratamiento. Se establece un protocolo de higiene neutra, fotobiomodulación como terapia emergente y el uso de apósitos de película de silicona para reducir la fricción. En lesiones establecidas, la evidencia respalda la Cura en Ambiente Húmedo (CAH). Para los grados 3 y 4, el manejo se centra en el control del exudado, desbridamiento enzimático del tejido necrótico, protección perilesional y el uso de apósitos de plata ante sospecha de colonización crítica.

Conclusiones: Una intervención de enfermería sistematizada y basada en la evidencia es crucial para prevenir la progresión de la lesión. El uso de apósitos avanzados y la monitorización continua permiten un manejo

eficaz de la toxicidad cutánea, asegurando la adherencia al tratamiento oncológico.

Palabras clave: Radiodermatitis; Cuidados de Enfermería; Radioterapia; Cicatrización de Heridas; Oncología; Apósitos.

SUMMARY:

Objective: To synthesize the current scientific evidence (2023-2025) on the prevention and clinical management of radiodermatitis, highlighting nursing interventions according to the degree of skin toxicity.

Rationale: Radiodermatitis is the most prevalent dermatological complication in cancer patients, affecting up to 95% of those receiving radiotherapy. The induced tissue damage creates a hypovascular, hypocellular, and hypoxic microenvironment that impairs normal healing, potentially leading to treatment interruptions and a decrease in quality of life.

Methodology: A narrative review of the most recent clinical practice guidelines from the MASCC, ESTRO, ONS, and the GNEAUPP technical documents was conducted. Therapeutic strategies were analyzed from the preventive phase to the treatment of complex lesions (Grade 4).

Results: Nursing care should be proactive, beginning with therapeutic education prior to treatment. A neutral hygiene protocol is established, along with photobiomodulation as an emerging therapy and the use of silicone film dressings to reduce friction. In established lesions, evidence supports Moist Wound Care (MWC). For stages 3 and 4, management focuses on exudate control, enzymatic debridement of necrotic tissue, perilesional protection, and the use of silver dressings when critical colonization is suspected.

FORMACIÓN DERMATOLÓGICA

Conclusions: A systematic, evidence-based nursing intervention is crucial to prevent lesion progression. The use of advanced dressings and continuous monitoring allows for effective management of skin toxicity, ensuring adherence to cancer treatment.

Keywords: Radiodermatitis; Nursing Care; Radiotherapy; Wound Healing; Oncology; Dressings.

¿Cuál es la complicación dermatológica más frecuente tras la radioterapia?

La complicación más frecuente es la radiodermatitis, que afecta al 95% de los pacientes.^{1,3}

Cuando la piel es expuesta a la radiación ionizante se produce una alteración profunda permanente de la fisiología de los tejidos⁵. Esto provoca una alteración en la cicatrización de las heridas, donde el proceso se vuelve complejo, lento y, a veces, crónico. El tejido se vuelve **hipovascular, hipocelular e hipóxico**.²

Según la **RTOG** (Radiation Therapy Oncology Group) podemos clasificar diferentes grados de lesión:

- **Grado 1:** eritema leve, descamación seca y depilación.
- **Grado 2:** eritema moderado, descamación húmeda irregular, afecta a pliegues cutáneos y puede darse edema.
- **Grado 3:** descamación húmeda fuera de los pliegues, hemorragia ante un trauma mínimo.
- **Grado 4:** ulceración de todo el espesor de la dermis o necrosis.

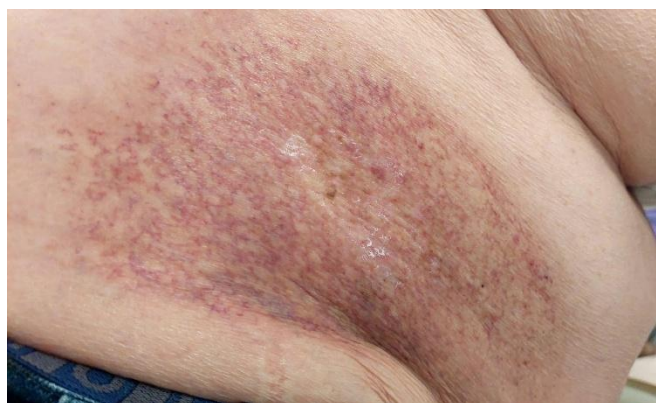

Figura 1: Grado 1: eritema leve, descamación seca y depilación.

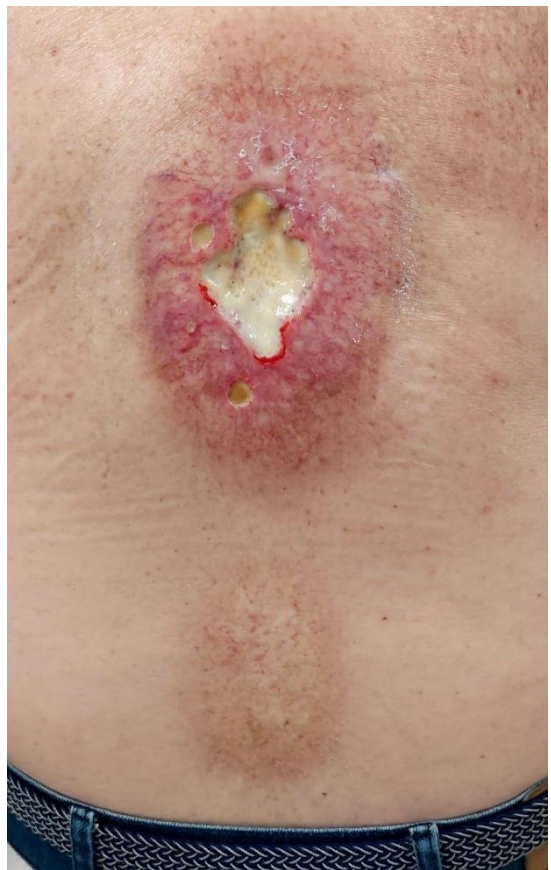

Figura 2: Grado 4. Ulceración de todo el espesor de la dermis

¿Cuáles son las recomendaciones y cuidados de enfermería?

Los cuidados empiezan antes del tratamiento de radioterapia, preparando la piel y educando al paciente.^{1,6}

Cuidado diario e higiene


- Protección solar: se debe proteger del sol la zona irradiada durante y hasta un año después del tratamiento.
- Hidratación: con cremas que no contengan metales ni alcohol después de la sesión, nunca antes.^{3,6}
- Lavado: agua tibia y jabón neutro, sin perfumes. No frotar, secar "a toques" con toalla de algodón.
- Vestimenta: recomendar prendas de algodón holgadas. Evitar lanas, fibras sintéticas o prendas ajustadas que rocen la zona (como sujetadores con aros).

Aspectos a evitar

- Calor o frío intenso como mantas eléctricas, hielo directo en la zona.
- Rasurar con cuchilla.
- Desodorantes y/o perfumes en la zona tratada.
- Apósitos adhesivos directamente en la zona irradiada.¹

ESTRATEGIAS ENFERMERAS EN FOTOPROTECCIÓN PARA LA PREVENCIÓN DEL CÁNCER DE PIEL: REVISIÓN SISTEMÁTICA

NURSING STRATEGIES IN PHOTOPROTECTION FOR THE PREVENTION OF SKIN CANCER: A SYSTEMATIC REVIEW

Autores:  Rebeca Valldecabres Navarro. Enfermera. Universidad Católica de Valencia. <https://orcid.org/0009-0009-5149-9108>

Elena Violeta Iborra Palau. Enfermera. Universidad Católica de Valencia. <https://orcid.org/0000-0001-5052-2868>.

Contacto (*): valldecabres_reb@gva.es

Fecha de recepción: 30/10/2025
Fecha de aceptación: 09/05/2026

Valldecabres-Navarro R, Iborra-Palau EV. Estrategias enfermeras en fotoprotección para la prevención del cáncer de piel: revisión sistemática. *Enferm Dermatol.* 2026; 20(57): e01-e04. DOI: **10.5281/zenodo.20478190**

RESUMEN:

Objetivo: El objetivo de la presente revisión es evaluar el rol de la enfermera en la adopción de hábitos de vida saludables con respecto a la fotoprotección.

Métodos: Se realizó una búsqueda bibliográfica entre febrero y abril del 2025 mediante la utilización de descriptores en diversas bases de datos: PubMed, Cochrane Library, CINAHL, Web of Science and Scopus. Tras aplicar la estrategia de búsqueda definida, los criterios de inclusión y exclusión y atendiendo a las variables de estudio se seleccionaron once artículos.

Resultados: Las intervenciones enfermeras mejoran significativamente el conocimiento sobre fotoprotección, la realización del autoexamen cutáneo y la conciencia sobre el uso de medidas protectoras frente a la radiación UV. La mayoría de los estudios revisados muestran cambios positivos en los hábitos de salud tras la intervención, consolidando el papel de la enfermera como agente clave en la prevención del cáncer de piel.

Conclusión: Las intervenciones enfermeras demostraron ser eficaces para fomentar hábitos saludables de fotoprotección y prevención del cáncer de piel.

Palabras clave: Cuidados de enfermería, Neoplasias Cutáneas, Prevención, Fotoprotección

Objective: The objective of this review is to evaluate the nurse's role in promoting healthy lifestyle habits related to sun protection.

Methods: A literature search was conducted between February and April 2025 using descriptors in various databases: PubMed, Cochrane Library, CINAHL, Web of Science, and Scopus. After applying the defined search strategy, inclusion and exclusion criteria, and considering the study variables, eleven articles were selected.

Results: Nursing interventions significantly improved knowledge about sun protection, the performance of skin self-examination, and awareness of the use of protective measures against UV radiation. Most of the reviewed studies showed positive changes in health habits after the intervention, reinforcing the nurse's role as a key agent in skin cancer prevention.

Conclusion: Nursing interventions proved effective in promoting healthy sun protection habits and preventing skin cancer.

Keywords: Nursing care, Skin neoplasms, Prevention, Photoprotection

ABSTRACT:

INTRODUCCIÓN:

En las últimas décadas, la población ha sido testigo de una preocupante ascensión en la incidencia del cáncer de piel, una enfermedad que, aunque en gran medida es prevenible, continúa desafiando la salud pública global. Lo que alguna vez se consideró como una patología esporádica y desconocida, hoy se establece como la neoplasia más común a nivel mundial, con proyecciones alarmantes que confirman su avance constante en España y en el resto del planeta. Esta revisión sistemática nace de la convicción de que, ante este panorama, la inacción no es una opción; la fotoprotección y la detección precoz emergen como herramientas indispensables y urgentes en la batalla contra esta enfermedad.

La piel, nuestro órgano más extenso, actúa no solo como una barrera vital protectora, sino también como un registro de las agresiones ambientales a las que estamos expuestos. La exposición incontrolada y acumulativa a la radiación ultravioleta (UV), tanto de origen solar como artificial (como las cabinas de bronceado), se ha consolidado como el principal motor de esta epidemia (1). Esta radiación es capaz de dañar el ADN de nuestras células cutáneas, desencadenando una proliferación descontrolada y anómala que es el origen del cáncer. Las manifestaciones de esta enfermedad son diversas, abarcando desde el agresivo melanoma, conocido por su alta capacidad metastásica y su mortalidad si no se detecta a tiempo, hasta los más comunes, pero igualmente importantes carcinomas basocelular (CBC) y espinocelular (CEC), que, aunque con menor capacidad de metástasis, pueden causar una morbilidad significativa y requieren tratamiento (2).

Las cifras epidemiológicas no dejan lugar a dudas sobre la magnitud del problema. En España, la incidencia de melanoma ha experimentado un aumento constante, pasando de 12.0 casos por cada 100.000 habitantes en 2003 a más de 15.0 en 2024. Se prevé el diagnóstico de casi 8.000 nuevos casos de melanoma cutáneo este año, convirtiéndolo en el octavo cáncer más común en mujeres y el undécimo en hombres. Los carcinomas no melanoma, por su parte, registran cifras aún mayores, con más de 14.000 nuevos diagnósticos en 2023. Estos datos subrayan la urgencia de redefinir y fortalecer las estrategias preventivas y de detección temprana. La edad media de diagnóstico, alrededor de los 65 años, junto con el aumento de la incidencia en edades tempranas en mujeres, refuerza la necesidad de intervenciones a lo largo de todo el ciclo vital (3).

Este estudio se adentra en el rol de la enfermería como pilar fundamental en la prevención del cáncer de piel. Más allá de la asistencia directa y el tratamiento, las enfermeras poseen una posición estratégica y única en el sistema de salud. Son a menudo el primer contacto de los pacientes con el ámbito sanitario y, por tanto, agentes clave para influir en los

hábitos de salud de la población (4). Su rol abarca desde la educación y sensibilización sobre los peligros de la exposición ultravioleta (UV) y las ventajas de la fotoprotección, hasta la promoción de la autoexploración cutánea y la detección temprana de lesiones sospechosas a través de observaciones visuales sistemáticas. La premisa es clara: educar es prevenir, y las enfermeras son educadoras natas (5).

Sin embargo, la brecha entre el conocimiento científico sobre la fotoprotección y la adopción efectiva de hábitos saludables en la población persiste. Esto evidencia la necesidad de enfoques más integrales, personalizados y basados en teorías sólidas del comportamiento en salud. Aquí es donde el Modelo de Promoción de la Salud (MPS) de Nola J. Pender cobra una relevancia vital para este trabajo. Esta teoría enfermera nos proporciona un marco conceptual robusto y aplicable para entender cómo las características individuales (como el tipo de piel o los antecedentes familiares), las percepciones (como la autopercepción del riesgo), las creencias sobre la efectividad de las medidas preventivas, y el entorno social (el apoyo de la familia y los profesionales sanitarios) influyen de manera determinante en la adopción de comportamientos saludables, como el uso constante y adecuado de fotoprotectores (6). Al aplicar los principios de Pender, esta revisión busca analizar cómo las intervenciones de enfermería, fundamentadas en la evidencia y adaptadas a las realidades individuales y comunitarias, pueden superar las barreras y potenciar los factores que motiven a los individuos a incorporar la fotoprotección como parte ineludible de su autocuidado (7).

El objetivo principal de esta revisión es evaluar el rol de la enfermera en la adopción de hábitos de vida saludables con respecto a la fotoprotección, con el fin de optimizar la prevención primaria y secundaria del cáncer de piel en la población española. A lo largo de esta investigación, se desglosaron los diferentes tipos de cáncer de piel y sus factores de riesgo, se profundizó en las medidas de prevención disponibles y se examinaron las estrategias de detección temprana. Finalmente, se evidenció que la inversión en educación y sensibilización, liderada por profesionales de enfermería capacitados y apoyada en modelos teóricos probados, no es solo una medida de salud pública esencial, sino una estrategia costo-efectiva para mitigar el impacto del cáncer de piel en nuestra sociedad.

MÉTODOS:

Diseño: El estudio se ha realizado a través de una revisión sistemática en ámbito académico, siguiendo las pautas establecidas por el formato PRISMA.

Criterios de inclusión:

- Estudios publicados en los últimos 8 años
- Artículos que cumplen la calidad metodológica: herramienta CASPe y la escala Oxford.

Criterios de exclusión:

- Documentos sin respuesta a las variables utilizadas
- Estudios que no sean ensayos clínicos aleatorizados ni ensayos clínicos controlados no aleatorios ni ensayos clínicos cuasiexperimentales
- Artículos que no hablen sobre la prevención primaria y/o secundaria

Fuentes de información y estrategia de búsqueda

Se realizó una búsqueda exhaustiva en diversas bases de datos durante los meses de febrero, marzo y abril de 2025 con el objetivo de obtener y recopilar la máxima información con alta calidad metodológica acerca del tema de interés. Las bases de datos empleadas fueron PubMed, Cochrane Library, CINHALL, Web of Science y Scopus. Las estrategias de búsqueda para cada base de datos se encuentran recogidas en la Tabla 1.

Tabla 1: Estrategia de búsqueda y resultados obtenidos y seleccionados

BASE DE DATOS	CADENA DE BÚSQUEDA
<p>PubMed</p>	<p>("nurses"[MeSH Terms] OR "nursing role"[Title/Abstract] OR "nurses"[Title/Abstract]) AND ("skin cancer"[MeSH Terms] OR "skin neoplasms"[MeSH Terms] OR "skin cancer prevention"[Title/Abstract]) AND ("sunscreening agents"[MeSH Terms] OR "sunscreen"[Title/Abstract] OR "sun protection"[Title/Abstract] OR "sunblock"[Title/Abstract]) AND ("knowledge"[Title/Abstract] OR "education"[Title/Abstract] OR "awareness"[Title/Abstract])</p>
	<p>("nurses"[MeSH Terms] OR "nursing role"[Title/Abstract] OR "nurse-led intervention"[Title/Abstract]) AND ("skin cancer"[MeSH Terms] OR "skin neoplasms"[MeSH Terms]) AND ("health education"[MeSH Terms] OR "educational intervention"[Title/Abstract] OR "health promotion"[Title/Abstract])</p>
	<p>("nurses"[MeSH Terms] OR "nursing role"[Title/Abstract] OR "nurse-led intervention"[Title/Abstract]) AND ("skin cancer"[MeSH Terms] OR "skin neoplasms"[MeSH Terms]) AND ("adherence"[Title/Abstract] OR "treatment adherence and compliance"[MeSH Terms] OR "compliance"[Title/Abstract])</p>
	<p>"nurse-led"[All Fields] AND ("intervention s"[All Fields] OR "interventions"[All Fields] OR "interventive"[All Fields] OR "methods"[MeSH Terms] OR "methods"[All Fields] OR "intervention"[All Fields] OR "interventional"[All Fields]) AND ("prevention and control"[MeSH Subheading] OR ("prevention"[All Fields] AND "control"[All Fields]) OR "prevention and control"[All Fields]) AND ("skin neoplasms"[MeSH Terms] OR ("skin"[All Fields] AND "neoplasms"[All Fields]) OR "skin neoplasms"[All Fields] OR ("skin"[All Fields] AND "cancer"[All Fields]) OR "skin cancer"[All Fields]) AND ("behavior"[MeSH Terms] OR "behavior"[All Fields] OR "behavioral"[All Fields] OR "behavioural"[All Fields] OR "behavior s"[All Fields] OR "behaviorally"[All Fields] OR "behaviour"[All Fields] OR "behaviourally"[All Fields] OR "behaviours"[All Fields] OR "behaviors"[All Fields] OR "pattern"[All Fields] OR "pattern s"[All Fields] OR "patternability"[All Fields] OR "patternable"[All Fields] OR "patterned"[All Fields] OR "patterning"[All Fields] OR "patternings"[All Fields] OR "patterns"[All Fields])</p>
	<p>((("nursing"[MeSH Terms] OR "nursing"[All Fields] OR "nursings"[All Fields] OR "nursing"[MeSH Subheading] OR "nursing s"[All Fields]) AND ("role"[MeSH Terms] OR "role"[All Fields]) AND ((("skin neoplasms"[MeSH Terms] OR ("skin"[All Fields] AND "neoplasms"[All Fields]) OR "skin neoplasms"[All Fields] OR ("skin"[All Fields] AND "cancer"[All Fields]) OR "skin cancer"[All Fields]) AND ("prevent"[All Fields] OR "preventability"[All Fields] OR "preventable"[All Fields] OR "preventative"[All Fields] OR "preventatively"[All Fields] OR "preventatives"[All Fields] OR "prevented"[All Fields] OR "preventing"[All Fields] OR "prevention and control"[MeSH Subheading] OR ("prevention"[All Fields] AND "control"[All Fields]) OR "prevention and control"[All Fields] OR "prevention"[All Fields] O "prevention s"[All Fields] OR "preventions"[All Fields] OR "preventive"[AI Fields] OR "preventively"[All Fields] OR "preventives"[All Fields] OR "prevents"[All Fields])) AND ("sunburn"[MeSH Terms] OR "sunburn"[AI Fields] OR "sunburns"[All Fields] OR "sunburning"[All Fields]))</p>
<p>Cochrane Library</p>	<p>("nurses" OR "nurses-led intervention") AND ("skin cancer" OR "skin neoplasms") AND ("sunscreening agents" OR "sun protection") AND ("knowledge" OR "education")</p>

TRABAJOS DE INVESTIGACIÓN

	("nurses" OR "nurses-led intervention") AND ("skin cancer" OR "skin neoplasms") AND ("sunscreening agents" OR "sun protection") AND ("knowledge" OR "education") AND ("health promotion")
	("nurse" OR "nurse-led intervention") AND ("skin cancer" OR "skin neoplasms") AND ("sunscreening agents" OR "sun protection") AND ("adherence" OR "treatment adherence")
	("nurse" OR "nurse-led intervention") AND ("skin cancer" OR "skin neoplasms") AND ("sunscreening agents" OR "sun protection") AND ("behaviour")
	("nurse" OR "nurse-led intervention") AND ("skin cancer" OR "skin neoplasms") AND ("sunscreening agents" OR "sun protection") AND ("sunburn")
Cinahl	((nursing education or nurse education or continuing education or trainin program or training or nursing instruction) AND (skin cancer prevention) AN (sun protection or sun protective behaviors or sun safety) AND (knowledge or education or understanding or awareness))
	((nursing education or nurse education or continuing education or training program or training or nursing instruction) AND (skin cancer prevention AND (sun protection or sun protective behaviors or sun safety)) AND (treatment adherence or treatment compliance or medication adherence or medication compliance))
	((nursing education or nurse education or continuing education or training program or training or nursing instruction) AND (skin cancer prevention) AND (sunburn))
Web of Science	TS=((nursing education or nurse education or continuing education or training program or training or training or training or nursing instruction) AND (skin cancer prevention) AND (sun protection or sun protective behaviors or sun safety) AND (knowledge)))
	TS= (((nursing education or nurse education) AND (skin cancer prevention) AND (sun protection or sun protective behaviors or sun safety) AND (treatment adherence)))
Scopus	(nurses OR "nursing role" OR "nurses-led intervention" AND ("skin cancer" OR "skin neoplasms" OR "skin cancer prevention" AND ("sunscreening agents" OR "sunscreenOR " sun AND protection "" OR sunblock AND (knowledge OR education OR awareness))))
	(INDEXTERMS (nurses) OR TITLE-ABS ("nursing role") OR TITLE-ABS ("nurse-led intervention")) AND (INDEXTERMS ("skin cancer") OR INDEXTERMS ("skin neoplasms")) AND (INDEXTERMS ("health education") OR TITLE-ABS ("educational intervention") OR TITLE-ABS ("health promotion"))
	(INDEXTERMS (nurses) OR TITLE-ABS ("nursing role") OR TITLE-ABS ("nurse-led intervention")) AND (INDEXTERMS ("skin cancer") OR INDEXTERMS ("skin neoplasms")) AND (TITLE-ABS (adherence) OR INDEXTERMS ("treatment adherence and compliance") OR TITLE-ABS (compliance))
	((INDEXTERMS (nursing) OR ALL (nursing) OR ALL (nursings) OR INDEXTERMS (nursing) OR ALL ("nursing s")) AND (INDEXTERMS (role) OR ALL (role)) AND ((INDEXTERMS ("skin neoplasms") OR (ALL (skin) AND ALL (neoplasms)) OR ALL ("skin neoplasms") OR (ALL (skin) AND ALL (cancer)) OR ALL ("skin cancer")) AND (ALL (prevent) OR ALL (preventability) OR ALL (preventable) OR ALL (preventative) OR ALL (preventatively) OR ALL (preventatives) OR ALL (prevented) OR ALL (preventing) OR INDEXTERMS ("prevention and control") OR (ALL (prevention) AND ALL (control)) OR ALL ("prevention and control") OR ALL (prevention) OR ALL ("prevention s") OR ALL (preventions) OR ALL (preventive) OR ALL (preventively) OR ALL (preventives) OR ALL (prevents))) AND (INDEXTERMS (sunburn) OR ALL (sunburn) OR ALL (sunburns) OR ALL (sunburned) OR ALL (sunburning))))

Proceso de selección y recopilación de datos

En una primera fase, los resultados obtenidos en cada base de datos fueron exportados al gestor bibliográfico Zotero, con el objetivo de eliminar los artículos duplicados. En la segunda fase, se procedió a la revisión de títulos y resúmenes para descartar aquellos estudios que no se ajustaban a los criterios de inclusión. Finalmente, en la tercera fase, se aplicó una lectura crítica para evaluar la calidad metodológica de los estudios, excluyéndose aquellos que no alcanzaron la puntuación mínima requerida o que no se correspondían con las variables de interés

previamente establecidas.

Evaluación de la calidad de los estudios

La calidad metodológica de los artículos seleccionados se evaluó mediante la herramienta Critical Appraisal Skills Programme Español (CASPe), diseñada para la lectura crítica y valoración de estudios en el marco de la medicina basada en la evidencia. Posteriormente, se aplicó el Sistema de Niveles de Evidencia del Oxford Centre for Evidence-Based Medicine (CEBM), que permite jerarquizar la calidad de los estudios

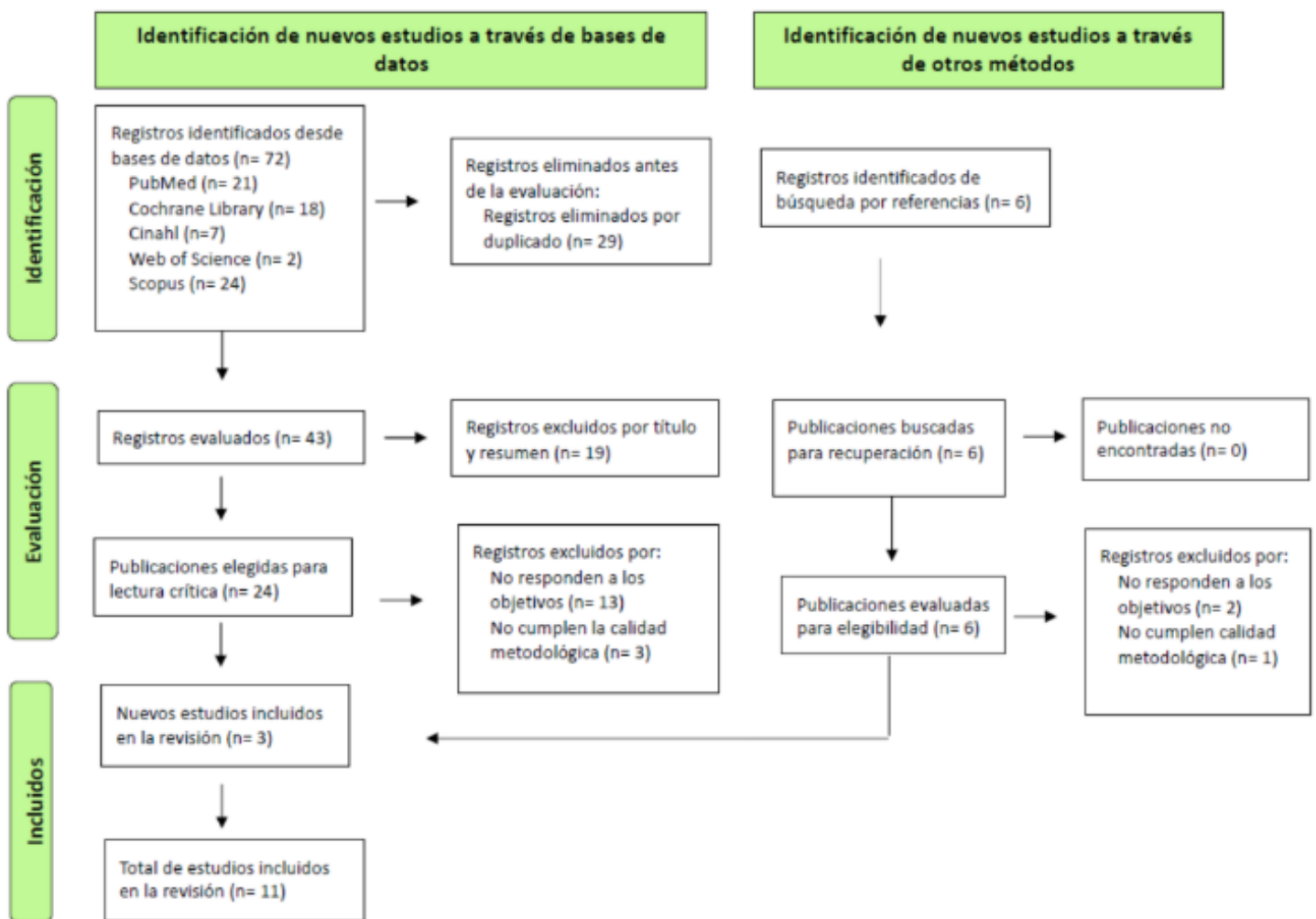
científicos. Se excluyeron aquellos artículos que no alcanzaron, como mínimo, un nivel de evidencia 2b, conforme a los criterios de elegibilidad previamente establecidos.

RESULTADOS:

En el siguiente diagrama (figura 1) se muestran los estudios obtenidos en las diferentes bases de datos consultados (n total= 72 estudios). Tras la eliminación de los estudios duplicados, quedaron 43 estudios. Se excluyeron 19 registros

por título y/o resumen, por lo que quedaban entonces 24 estudios para realizar la lectura crítica. Tras realizar la lectura crítica, se eliminaron 13 por no responder a los objetivos de la revisión y 3 por no cumplir la calidad metodológica explicada. Además, por otro lado, se identificaron 6 registros por búsqueda de referencias. De los cuales, se evaluaron todos y se excluyeron 2 por no responder a los objetivos y, 1, por no cumplir la calidad metodológica. Finalmente, se incluyeron 8 estudios mediante búsqueda en bases de datos y 3 por búsqueda inversa. Lo que se convierte en un total de 11 estudios incluidos en la revisión realizada.

Figura 1: Diagrama de flujo



Fuente: Elaboración propia basado en (50)

Una vez identificados los artículos incluidos en nuestra revisión sistemática, se elaboró una tabla resumen para cada uno de ellos.

A continuación, se muestra la tabla (tabla 2) que presenta los autores del estudio, el año y país de publicación; el diseño del

estudio y un desglose de la pregunta de investigación en términos de pacientes, intervención, comparación y resultados (PICO)

Tabla 2: Síntesis de resultados

Autor, año y país	Diseño de estudio y muestra	Intervención	Comparación	Resultados
-------------------	-----------------------------	--------------	-------------	------------

TRABAJOS DE INVESTIGACIÓN

<p>Asli Akdeniz Kudubes (2024)</p>	<p>Ensayo clínico controlado aleatorizado</p> <p>100 estudiantes de enfermería mayores de 18 años</p>	<p>Programa educativo de cuatro semanas sobre protección solar y cáncer de piel a través de plataforma de reuniones online.</p>	<p>Formulario online que consta de 12 elementos</p>	<p>El programa educativo explica el 76% de aumento del nivel de conocimiento sobre el cáncer de piel y fotoprotección.</p>
<p>Ali Khani Jeihooni & Tayebeh Rakhshani (2018)</p>	<p>Ensayo clínico Cuasiexperimental</p> <p>200 agricultores</p>	<p>Intervención educativa para el grupo experimental que consistió en 8 sesiones de 55 a 60 minutos Seguimiento mensual y se creó un grupo de Telegram donde se intercambiaba información. El grupo control no recibió intervención educativa</p>	<p>Ambos grupos cumplimentaban cuestionarios a los 3, 6 y 12 meses de la aleatorización</p>	<p>La APP: -Aumentó la frecuencia y consistencia de las revisiones. -Mejora de su confianza de cómo revisar la piel. -Tecnología como parte integral de la asistencia -No había cambiado sus sentimientos sobre el control de la piel -Aumentó la consciencia y mejoran los hábitos de autoexamen -Forma de obtener tranquilidad ante las inquietudes</p>
<p>Regina Yu et al (2023)</p>	<p>Estudio prospectivo basado en un diseño pre - post intervención. 106 participantes que eran receptores de trasplante de pulmón</p>	<p>INICIO: Se entregó un folleto de seguridad solar con consejos sobre la adopción de múltiples medidas. SEGUIMIENTO: durante 12 m se entregaban tarjetas con consejos sobre el sol adaptada a cada patología cutánea</p>	<p>Al inicio, se cumplimentó un cuestionario autoadministrado sobre conductas de exposición solar y fotoprotección en los últimos 12 meses. Después de la intervención se volvió a pasar el cuestionario</p>	<p>La probabilidad de usar al menos dos métodos de fotoprotección aumentaron significativamente. Doble de posibilidades de usar protección solar y usar sombrero.</p>
<p>Fiona M. Walter et al (2020)</p>	<p>Ensayo clínico controlado aleatorizado en fase 2. Aleatorización por bloques 238 participantes de entre 18 y 75 años con mayor riesgo de sufrir melanoma; además, los cuales poseían un teléfono inteligente</p>	<p>La enfermera realizó una charla a ambos grupos sobre la salud de la piel utilizando folletos. Al grupo intervención se les instaló la aplicación en sus teléfonos y recibieron instrucciones verbales y escritas sobre su uso. Notificación mensual para que se automonitorearan los</p>	<p>Se realizaron cuestionarios al inicio, 6 y 12 meses de la intervención.</p>	<p>La intervención, que incluyó la descarga de la APP, demostración de su uso y los recordatorios periódicos no alteró las tasas de consulta ni búsqueda de ayuda ante síntomas cutáneos.</p>

TRABAJOS DE INVESTIGACIÓN

		cambios en la piel.		
Eylul Yesilyurt (2023)	Ensayo clínico controlado aleatorizado. 300 padres que tengan alumnos estudiando en dos escuelas públicas diferentes de Turquía y acepten participar en la investigación	300 padres que tengan alumnos estudiando en dos escuelas públicas diferentes de Turquía y acepten participar en la investigación Formación al grupo de intervención con una presentación en PowerPoint sobre qué es el cáncer de piel, el autoexamen y los comportamientos de protección solar. Se distribuirá material de folletos. Duración 40-45 minutos. Periodo de seguimiento de 4 meses mediante SMS después de la formación, y no se realizará ninguna intervención al grupo de control.	Los datos de la investigación serán recogidos por el investigador en dos etapas, utilizando el formulario sociodemográfico. Al final del periodo de seguimiento, se recogerán los datos posteriores a las pruebas de ambos grupos.	Aumentaron los componentes conductuales de los padres del grupo de educación en comparación con el grupo de control: conductas de uso de productos de protección solar, conductas de evitación del sol, conductas relacionadas con la protección de sí mismos y de sus hijos frente al sol y autoexamen de la piel. Se produjo un aumento aún mayor en el caso de los padres que también recibieron mensajes de textos recordatorios breves.
Ozüm Erkin y Ayla Bayik Temel (2017)	Ensayo clínico controlado aleatorizado en dos escuelas públicas de Turquía. Se utilizaron aleatorizaciones estratificadas y por bloques. 80 niños entre 8 y 9 años considerados con riesgo de cáncer de piel por enfermería.	Al grupo intervención se ofreció un programa de capacitación de 6 horas basado en el modelo para promover hábitos de protección solar y reforzar la autoeficacia. Incluyó herramientas educativas como cuentos, libros de actividades, presentaciones PowerPoint, dibujos animados y rompecabezas. Seguimiento a los 15 días, 1 mes y 2 meses después de la inicial.	Se recopilaron datos utilizando un formulario de información personal, formulario de tipo de piel Fitzpatrick, la escala de comportamiento de protección solar y la autoeficacia de protección solar.	Escala de comportamiento: la puntuación aumentó significativamente tras la intervención en el grupo experimental pero no en el grupo control. Escala autoeficacia: la puntuación aumentó significativamente tras la intervención en el grupo experimental pero no en el grupo control.
Chelsey Bennis (2021)	Estudio basado en una encuesta pre-test, intervención y encuesta post-test. 20 participantes entre 13 y 30 años de una consulta de dermatología.	La intervención consiste en un vídeo educativo basado en evidencia de 8 minutos. Además, se analizarán imágenes de los diferentes tipos de cáncer de piel, realización del autoexamen con el método ABCDE y sus ventajas.	Se realiza un test previo para evaluar el nivel de conocimiento sobre: cáncer de piel, efectos negativos del sol y su comportamiento en las medidas de fotoprotección. Además, datos sociodemográficos y código de identificación. Nivel de conocimiento: aumentó un 40%, todos respondieron correctamente. Autoexámenes de piel: aumento del 50% de los participantes. Frecuencia de la aplicación de la fotoprotección: aumento del 45%, todos se aplicaban diariamente.	Nivel de conocimiento: aumentó un 40%, todos respondieron correctamente. Autoexámenes de piel: aumento del 50% de los participantes. Frecuencia de la aplicación de la fotoprotección: aumento del 45%, todos se aplicaban diariamente.

TRABAJOS DE INVESTIGACIÓN

			<p>aumento del 50% de los participantes. Frecuencia de la aplicación de la fotoprotección: aumento del 45%, todos se aplicaban diariamente.</p> <p>Formulario de envío manuscrito.</p> <p>Test post intervención se basa en las mismas preguntas.</p>	
<p>Gill Hubbard et al (2018)</p>	<p>Ensayo clínico cuasiexperimental 1 escuela de control y 4 escuelas de intervención. Los participantes fueron estudiantes de 15 a 16 años registrados en el registro escolar 455 adolescentes</p>	<p>Dos partes: presencial realizada por la enfermera a los estudiantes en la escuela y una tarea para hacer en casa. Presentación PowerPoint de 50 minutos, reproducción de un video de 5 minutos. Breve charla de 5 minutos de un sobreviviente de cáncer de piel Tarea: ejercicio para autoexaminarse la piel y completar un plan de acción.</p>	<p>Encuesta autoadministrada 2 semanas antes del inicio y 4 semanas después: intención y planificación de la fotoprotección, comportamiento y planificación de la autoexaminación percepción de la enfermedad.</p>	<p>Hubo cambios beneficiosos estadísticamente significativos en la intención de uso de protección solar y en el comportamiento tras la intervención. Más adolescentes del grupo experimental cambiaron su comportamiento en comparación del grupo control. Realizar periódicamente autoexploraciones de la piel: aumento significativo del grupo experimental; disminución del grupo control. Consciencia del riesgo: no cambios en el grupo control, cambios significativos en el experimental.</p>
<p>Victoria Siegel, Geraldine Moore y Leeann Siegel (2021)</p>	<p>Ensayo clínico cuasiexperimental de posprueba y grupo control 146 estudiantes de enfermería</p>	<p>Intervención educativa que consistió en ver dos conferencias online + completar un cuestionario de la Sociedad Americana del Cáncer.</p>	<p>Ambos grupos completaron un cuestionario posterior a la intervención basado en 31 ítems evaluados con la escala Likert.</p>	<p>Conocimiento: no hubo diferencia significativa Comportamiento: mejora significativamente en el grupo experimental Percepción rol de la enfermera: puntuación más alta significativamente en el grupo experimental</p>

<p>Zsuzsanna Horváth et al (2021)</p>	<p>Estudio piloto prospectivo multicéntrico basado en un diseño pre - post intervención. 153 cuidadores de cinco guarderías (niños entre 6 meses y 3 años) y dieciséis jardines de infancia (niños entre 3 y 7 años)</p>	<p>Educación basada en una presentación de treinta minutos de duración. Información sobre los conceptos básicos de las propiedades físicas y los efectos biológicos humanos de la radiación UV.</p>	<p>una presentación de treinta minutos de duración. Información sobre los conceptos básicos de las propiedades físicas y los efectos biológicos humanos de la radiación UV. El cuestionario de base constaba de veintiocho preguntas. 6 meses después se distribuyó un cuestionario de seguimiento a los cuidadores. También se evaluaron cambios ambientales positivos en la proporción de áreas sombreadas en las instituciones encuestadas</p>	<p>Los cuidadores obtuvieron niveles más altos de conocimiento sobre el uso de protector solar, aunque la mejora no fue significativa. Además, se detectó una mejora insignificante en cuanto a la identificación de los diferentes tipos de piel. Un total de 40,6% de los cuidadores afirmaron haber cambiado sus hábitos de protección solar. Un 58,5% de cuidadores no modificaron sus hábitos de protección solar.</p>
--	--	---	---	---

DISCUSIÓN:

Tras la revisión de la literatura, se evidencia el papel clave de la enfermera en la educación para la salud (EpS) y la promoción de hábitos saludables relacionados con la fotoprotección y la prevención del cáncer de piel.

1. Aumento del conocimiento sobre fotoprotección

La mayoría de los estudios revisados implementaron intervenciones educativas enfermeras (presenciales u online), con resultados positivos:

Akdeniz Kudubes A: aumento del 76% en el conocimiento sobre cáncer de piel y fotoprotección tras un programa educativo online.

-Khani Jeihooni A (2018): mejoras significativas en conocimiento, percepción de riesgo y beneficios percibidos.

-Erkin Ö & Bayık Temel A: incremento del conocimiento mediante capacitación basada en el modelo transteórico.

-Bennis C (2021): incremento del 40% en el conocimiento tras un video educativo.

-Hubbard G et al. (2021): mejora del conocimiento, intención y conducta de protección solar tras intervención teórica y testimonial.

En conjunto, el 71% de los artículos muestran un aumento significativo del conocimiento en el grupo experimental frente al control.

2. Fomento del autoexamen de la piel

Los estudios coinciden en que las intervenciones enfermeras aumentan la frecuencia y confianza en la realización del autoexamen cutáneo:

Felicity Reilly et al.: uso de una APP que mejoró la autoobservación, la confianza y la tranquilidad de los pacientes.

-Erkin Ö & Bayık Temel A: incremento en la autoeficacia para evitar exposición solar y usar medidas de protección.

-Bennis C (2021): aumento del 50% en la confianza para autoexaminarse e identificar lesiones.

-Hubbard G et al.: incremento significativo de autoexploraciones periódicas.

El 100% de los estudios que analizan esta variable reportan mejoras significativas en la realización del autoexamen tras la intervención enfermera.

3. Mejora de los hábitos de fotoprotección

La mayoría de los artículos muestran una mayor conciencia y práctica de fotoprotección tras las intervenciones enfermeras:

-Regina Yu et al.: aumento del uso de protectores solares, sombreros y ropa protectora.

-Yeşilyurt E (2023): mejoras conductuales en padres e hijos, especialmente con recordatorios por SMS.

-Victoria Siegel et al.: mejora en comportamiento y percepción del rol enfermero.

Otros estudios reportan que alrededor del 40% de los participantes modificaron sus hábitos, aunque el 60% mantuvo prácticas previas.

Un solo estudio (Walter FM et al.) no encontró efectos significativos.

En síntesis, el 60% de los estudios coinciden en que las intervenciones enfermeras aumentan la conciencia y el uso de fotoprotección.

En cuanto a las limitaciones del estudio y las futuras líneas de investigación se proponen las siguientes:

Limitaciones del estudio

-Existe escasa investigación enfermera a nivel nacional y poca publicación reciente basada en evidencia científica.

-Falta de estudios que detallen las intervenciones enfermeras, con muestras pequeñas y diseños metodológicos limitados, lo que impide generalizar los resultados.

-Algunos trabajos están centrados en contextos geográficos o culturales específicos, reduciendo la aplicabilidad de los hallazgos a otras poblaciones.

Futuras líneas de investigación

-Estudios longitudinales que evalúen el impacto a largo plazo de las intervenciones enfermeras en fotoprotección.

-Desarrollo de protocolos estandarizados que permitan comparar y replicar resultados en distintos contextos.

-Intervenciones personalizadas para poblaciones de riesgo (piel clara, trabajadores al aire libre, jóvenes), considerando factores socioculturales.

-Uso de tecnologías digitales y telemedicina para promover la fotoprotección y el seguimiento del paciente.

-Estudios cualitativos que analicen percepciones, barreras y motivaciones hacia el cambio de comportamiento.

-Evaluación del impacto económico y social de las intervenciones enfermeras para su inclusión en políticas sanitarias.

-Promoción de la educación preventiva desde centros escolares, fomentando hábitos saludables desde la infancia y adolescencia.

CONFLICTO DE INTERESES:

Los autores manifiestan no tener conflictos de interés.

BIBLIOGRAFÍA:

1. Santiago M, Sánchez L, Fuentes CE, Escobar KM. Fotoprotección, una estrategia terapéutica y preventiva contra el fotoenvejecimiento y cáncer de piel. *Ciencia Latina Rev Cient Multidisciplinar*. 2023;7(5):10432-10441. DOI: 10.37811/cl_rcm.v7i5.8664.
2. Saes da Silva E, Tavares R, da Silva Paulitsch F, Zhang L. Use of sunscreen and risk of melanoma and non-melanoma skin cancer: a systematic review and meta-analysis. *Eur J Dermatol*. 2018 Apr 1;28(2):186-201. DOI: 10.1684/ejd.2018.3251. PMID: 29620003.
3. Sociedad Española de Epidemiología (SEE). Cáncer [Internet]. SEE; [citado 2025 Jun 7]. Disponible en: <https://seepidemiologia.es/cancer/>
4. Alonso-Belmonte C, Montero-Vilchez T, Arias-Santiago S, Buendía-Eisman A. Situación actual de la prevención del cáncer de piel: una revisión sistemática. *Actas Dermosifiliogr*. 2022;113(9):781-791. doi: 10.1016/j.ad.2022.04.015.
5. Ghahramani A, de Courten M, Prokofieva M. The potential of social media in health promotion beyond creating awareness: an integrative review. *BMC Public Health*. 2022;22:2402. doi:10.1186/s12889-022-14885-0. Disponible en: <https://bmcpublihealth.biomedcentral.com/articles/10.1186/s12889-022-14885-0>
6. Alligood M. Manual de Dermatología [Internet]. 2023 [citado 2025 Jun 7]. Disponible en: <https://clinicalkeymeded.elsevier.com/#/books/9788413823645>
7. Navarro-Rodríguez DC, Guevara-Valtier MC, Paz-Morales MA. Análisis y evaluación del Modelo de Promoción de la Salud. *Temperamentvm* [Internet]. 2023 [citado 2025 Jun 7];19:e14224. Disponible en: https://scielo.isciii.es/scielo.php?script=sci_arttext&pid=S1699-60112023000100013
8. Sociedad Española de Oncología Médica (SEOM). Infografía: Melanoma cutáneo en España [Internet]. SEOM; 2024 [citado 2025 Jun 7]. Disponible en: https://seom.org/images/INFOGRAFIA_MELANOMA.pdf
9. Skin Cancer Foundation. Información sobre el cáncer de piel [Internet]. skincancer.org; [cited 2025 Jun 7]. Available from: <https://www.skincancer.org/es/skin-cancer-information/>
10. Cabrera R, Recule F. Unusual Clinical Presentations of Malignant Melanoma: A Review of Clinical and Histologic Features with Special Emphasis on Dermatoscopic Findings. *Am J Clin Dermatol*. 2018 nov;19(Suppl 1):15-23. doi: 10.1007/s40257-018-0373-6. PMID: 30374898.
11. Asociación Española Contra el Cáncer (AECC). Todo sobre el cáncer [Internet]. AECC; [citado 2025 Jun 7]. Disponible en: <https://www.contraelcancer.es/es/todo-sobre-cancer>
12. Generalitat Valenciana. Sanidad cifra en 668 los nuevos casos de melanoma cutáneo en un año en la Comunitat Valenciana [Internet]. Comunica GVA;


- 2024 May 23 [citado 2025 Jun 7]. Disponible en: <https://comunica.gva.es/es/detalle?id=383117639&site=373422400>
13. Infante Carbonell MC, et al. Melanoma cutáneo: algunas consideraciones actuales. MEDISAN. 2019 feb;23(1):146-164. Disponible en: https://scielo.sld.cu/scielo.php?pid=S1029-30192019000100146&script=sci_arttext
 14. Schwartz AR. Melanoma maligno y diagnóstico diferencial de lesiones pigmentadas en piel. Rev Med Clin Las Condes. 2011;22(6):728-734. doi: 10.1016/S0716-8640(11)70485-0. Disponible en: <https://www.elsevier.es/es-revista-revista-medica-clinica-las-condes-202-pdf-S0716864011704850>
 15. American Cancer Society (ACS). Factores de riesgo para el cáncer de piel tipo melanoma [Internet]. 2019 Aug 14 [citado 2025 Jun 7]. Disponible en: <https://www.cancer.org/es/cancer/cancer-de-piel-tipo-melanoma/causas-riesgos-prevencion/factores-de-riesgo.html>
 16. Palomar Llatas F. Melanoma y su clínica. Enfermería Dermatológica. 2008;2(4):20-23. Disponible en: <https://dialnet.unirioja.es/servlet/articulo?codigo=4603276>
 17. Santillán Calderón KS, Tenelema Alcocer MD. Conocimiento sobre prevención del cáncer de piel y prácticas sobre la fotoprotección en los estudiantes de medicina [Tesis de pregrado]. Riobamba: Universidad Nacional de Chimborazo; 2022. Disponible en: <http://dspace.unach.edu.ec/handle/51000/9987>
 18. Requena C, Serra-Guillén C, Sanmartín O. Carcinoma basocelular histológicamente agresivo con especial atención a la infiltración galeal del cuero cabelludo. Actas Dermosifiliogr. 2022;113:T575-82. DOI:10.1016/j.ad.2022.01.026. Disponible en: <https://www.actasdermo.org/es-pdf-S0001731022001521>
 19. Álvarez Castillo A, Rodríguez Alfaro JM, Salas Boza A. Revisión sistemática del carcinoma basocelular. Rev Méd Sinerg. 2020;5(5):e483. Disponible en: <https://doi.org/10.31434/rms.v5i5.483>
 20. Nambudiri VE. Carcinoma basocelular [Internet]. MSD Manuales. 2023 Dic [citado 2025 Jun 7]. Disponible en: <https://www.msdmanuals.com/es/professional/trastornosdermatol%C3%B3gicos/c%C3%A1nceres-cut%C3%A1neos/carcinoma-basocelular>
 21. García de la Fuente MR, Rico Morales Á, Casanova Seuma JM. Lesiones premalignas de piel y mucosas y carcinoma escamoso in situ. FMC - Form Med Contin Aten Primaria. 2023;30(3):14-27. doi:10.1016/j.fmc.2023.02.001. Disponible en: <https://doi.org/10.1016/j.fmc.2023.02.001>
 22. Salcedo Faytong M, Torres Chávez IA, Romero Urrea HE. Factores de riesgo que predisponen a la aparición del cáncer de piel: un estudio de revisión. Más Vida. 2020;2(3 Extraord):97-103. doi: 10.47606/ACVEN/MV0045. Disponible en: <https://acvenisproh.com/revistas/index.php/masvita/article/view/149>
 23. Castañeda-Gameros P, Eljure-Téllez J. El cáncer de piel, un problema actual. Rev Fac Med (Méx). 2016;59(2):6-14. Disponible en: https://www.scielo.org.mx/scielo.php?script=sci_arttext&pid=S0026-17422016000200006
 24. AIM at Melanoma Foundation. ¿Qué es la radiación ultravioleta (UV)? [Internet]. AIM at Melanoma; [citado 2025 Jun 7]. Disponible en: <https://www.aimatmelanoma.org/es/Melanoma-101/prevenci%C3%B3n/%C2%BFQu%C3%A9-es-la-radiaci%C3%B3n-ultravioleta-UV%3F/>
 25. Vignolo Julio, Vacarezza Mariela, Álvarez Cecilia, Sosa Alicia. Niveles de atención, de prevención y atención primaria de la salud. Arch. Med Int [Internet]. 2011 Abr [citado 2025 Jun 09]; 33(1): 7-11. Disponible en: http://www.scielo.edu.uy/scielo.php?script=sci_arttext&pid=S1688423X2011000100003&lng=es
 26. Aguilera J, Gracia-Cazaña T, Gilaberte Y. New developments in sunscreens. Photochem Photobiol Sci. 2023;22(10):2473-2482. doi:10.1007/s43630-023-00453-x. Disponible en: <https://doi.org/10.1007/s43630-023-00453-x>
 27. Hyeraci M, Papanikolau ES, Grimaldi M, Ricci F, Pallotta S, Monetta R, Minafò YA, Di Lella G, Galdo G, Abeni D, Fania L, Dellambra E. Systemic photoprotection in melanoma and non-melanoma skin cancer. Biomolecules. 2023 Jul 2;13(7):1067. DOI: 10.3390/biom13071067. Disponible en: <https://doi.org/10.3390/biom13071067>
 28. Garnacho Saucedo GM, Salido Vallejo R, Moreno Giménez JC. Efectos de la radiación solar y actualización en fotoprotección. An Pediatr (Engl Ed). 2020 Jun;92(6):377.e1-377.e9. DOI: 10.1016/j.anpedi.2020.04.014. Disponible en: <https://doi.org/10.1016/j.anpedi.2020.04.014>
 29. Mateu E. Características de la ropa con protección solar. Club de la Farmacia. 25 jun 2021. Disponible en: <https://www.clubdelafarmacia.com/para-estar-al-dia/el-blog-del-club/caracteristicas-de-la-ropa-con-proteccion-solar/>
 30. Fuentes Lorenzo JL. Las plantas como fuente de compuestos fotoprotectores frente al daño en el ADN producido por la radiación ultravioleta. Rev. Acad. Colomb. Cienc. Ex. Fis. Nat. 2019; 43(168):550-562. DOI: <http://dx.doi.org/10.18257/raccefyn.841>
 31. Sanz García C, Pérez Leal M, Cortijo Gimeno J. La radiación solar y la fotoprotección. Act Farma Terap. 2021;19(2):88-108. Disponible en: <https://www.socesfar.es/wp-content/uploads/2021/10/AFTV19N2-06D-Revisiones-en-farmacoterapia-1.pdf>
 32. Escobar Castellanos B, Paravic-Klijn T. La transculturalidad, elemento esencial para mejorar la atención en salud y de enfermería. Enferm. Actual Costa Rica (en línea) [Internet]. 1 de julio de 2017 [citado 5 de junio de 2025];(33). Disponible en: <https://revistas.ucr.ac.cr/index.php/enfermeria/article/view/29627>
 33. Calderón Cabezas C, Herrera Molina A, Salazar Granizo Y, Morales Guaraca J, Machado Herrera P, Cambil Martín J. Abordaje intercultural sobre fotoprotección y prevención del cáncer de piel en

- estudiantes de enfermería. *Medisur*. 2024;22(3):453–462. Disponible en: <https://digibug.ugr.es/handle/10481/93835>
34. Yera Sánchez A, Blanco Fleites Y, Alcaide Guardado Y, Ávila Sánchez M, Arrechea García GM, Cambil Martín J. Conocimientos, hábitos y aptitudes en fotoprotección para prevenir el cáncer de piel. *Rev. Finlay* [Internet]. 2024 Mar [citado 2025 Jun 07]; 14(1): 34-46. Disponible en: http://scielo.sld.cu/scielo.php?script=sci_arttext&pid=S2221-24342024000100034&lng=es
 35. González Borrego A, Jiménez Blanco M. Papel de la Farmacia Comunitaria en la Prevención Secundaria del Cáncer de Piel. *Farm Comunitarios*. 2025;17(1):28-33. doi:10.33620/FC.2173-9218.(2025).05. Disponible en: <https://dialnet.unirioja.es/servlet/articulo?codigo=9943784>
 36. Siegel RL, Miller KD, Jemal A. Cancer statistics, 2020. *CA Cancer J Clin*. 2020;70(1):7–30. doi:10.3322/caac.21590. Disponible en: <https://acsjournals.onlinelibrary.wiley.com/doi/10.3322/caac.21590>
 37. Beames C, Adelson P, Sharplin G, Eckert M. Primary care nurse's role and educational preparedness in skin cancer screening and early detection: A scoping review. *J Adv Nurs*. 2024 jun;80(6):2228–2251. doi: 10.1111/jan.15993.
 38. Ruiz-Esquide García A. Papel de la enfermería en la prevención del cáncer de piel. Revisión sistemática [Trabajo Fin de Grado]. Universidad de Valladolid; 2024. Disponible en: <https://uvadoc.uva.es/handle/10324/75143>
 39. Bareas Bueno S. Intervención de la enfermera en la prevención del cáncer de piel. *Rev Med*. 2021. Disponible en: <https://revistamedica.com/intervencion-enfermera-prevencion-cancer-piel/>
 40. Erkin Ö, Koştu N, Bayık Temel A. Effects of an educational intervention on nursing students' knowledge and attitudes regarding skin self-examination and skin cancer risks. *J Nurs Res*. 2020;28(1):e62. DOI:10.1097/jnr.0000000000000326. Disponible en: https://journals.lww.com/jnrtwna/fulltext/2020/02000/effects_of_an_education_intervention_on_nursing.4.aspx
 41. Walker LO, Avant KC. *Strategies for theory construction in nursing*. 6th ed. Boston: Pearson; 2019. <https://dehaghan.iau.ir/file/download/page/1673866274-strategies-for-theory-construction-in-nursing.pdf>
 42. Pender NJ, Murdaugh CL, Parsons MA. *Health Promotion in Nursing Practice*. 7th ed. Boston: Pearson; 2014. Disponible en: [https://books.google.es/books?hl=es&lr=&id=usg5EAAAQBAJ&oi=fnd&pg=PA320&dq=\(Pender,+Murdaugh+%26+Parsons,+2020\)&ots=a-SRqmqxF1&sig=wySjRSGSCI-Lt_Qy6L2qTrVlvc#v=onepage&q&f=false](https://books.google.es/books?hl=es&lr=&id=usg5EAAAQBAJ&oi=fnd&pg=PA320&dq=(Pender,+Murdaugh+%26+Parsons,+2020)&ots=a-SRqmqxF1&sig=wySjRSGSCI-Lt_Qy6L2qTrVlvc#v=onepage&q&f=false)
 43. Zapater M. Radiación solar y prevención del cáncer de piel [Trabajo Fin de Grado]. Valladolid: Universidad de Valladolid; 2017. Disponible en: <https://uvadoc.uva.es/handle/10324/28125>
 44. Sanmartín O. El incremento en la incidencia del melanoma y en cáncer cutáneo no melanoma nos obliga a insistir en las campañas de prevención primarias y secundarias. *Actas Dermosifiliogr*. 2017 May;108(4):324. doi: 10.1016/j.ad.2017.02.006.
 45. Vera-Navarro L. Actualización en fotoprotección. *Cuadernos*. 2022;63(1):64-75. Disponible en: http://www.scielo.org.bo/pdf/chc/v63n1/v63n1_a10.pdf
 46. Antoci D. El papel de la enfermería en la prevención de cáncer de piel [Trabajo Final de Grado]. Madrid: Universidad Autónoma de Madrid; 2016. Disponible en: <https://repositorio.uam.es/handle/10486/674217>
 47. Santamaría Y, Tolentino T. Conocimiento y medidas de prevención del cáncer de piel en estudiantes de enfermería de una universidad privada. *ACC CIENTA*. 2017;4(1):74-84. DOI: 10.35383/cietna.v4i1.34.
 48. Critical Appraisal Skills Programme Español (CASPE). Programa de Habilidades en Lectura Crítica Español [Internet]. 2022. Disponible en: <https://redcaspe.org/>
 49. Mella Sousa M, Zamora Navas P, Mella Laborde M, Ballester Alfaro JJ, Uceda Carrascosa P. Niveles de evidencia clínica y grados de recomendación. *Rev S. And. Traum. y Ort*. 2012;29(1/2):59–72. Disponible en: <https://repositoriosalud.es/rest/api/core/bitstreams/f90c7dfc-dc8b-4a41-a169-59740f45d4f7/content>
 50. Page MJ, McKenzie JE, Bossuyt PM, Boutron I, Hoffmann TC, Mulrow CD, et al. Declaración PRISMA 2020: una guía actualizada para la publicación de revisiones sistemáticas. *Rev Esp Cardiol*. 2021 Sep;74(9):790-799. doi: 10.1016/j.recesp.2021.06.016.
 51. Akdeniz Kudubes A. The Effect of Sun Protection Education Given to Nursing Students on the Level of their Knowledge about Skin Cancer and Sun: A Randomized Controlled Study. *Int J Caring Sci*. 2024;17(1):335–345. Disponible en: <https://avesis.bilecik.edu.tr/yayin/8b5af776-de90-48c9-995c-7936574ae5fc/the-effect-of-sun-protection-education-given-to-nursing-students-on-the-level-of-their-knowledge-about-skin-cancer-and-sun-a-randomized-controlled-study>
 52. Khani Jaihooni A, Rakhshani T. The effect of educational intervention based on Health Belief Model and social support on promoting skin cancer preventive behaviors in a sample of Iranian farmers. *J Cancer Educ*. 2019 Apr;34(2):392–401. DOI:10.1007/s13187-017-1317-1
 53. Erkin Ö, Bayık Temel A. A nurse-led school-based sun protection programme in Turkey. *Cent Eur J Public Health*. 2017 Dec;25(4):287–292. DOI:10.21101/cejph.a4975
 54. Bennis C. Improving sunscreen compliance and awareness of skin cancer and the effects of the sun in adolescents and young adults: a quality improvement project [Internet]. Miami (FL): Nicole Wertheim College of Nursing; 2021 [cited 2025 Jun 9]. Available from: <https://digitalcommons.fiu.edu/cnhs-studentprojects/27>
 55. Hubbard G, Kyle RG, Neal RD, Marmara V, Wang Z, Dombrowski SU. Promoting sunscreen use and skin

- self-examination to improve early detection and prevent skin cancer: quasi-experimental trial of an adolescent psycho-educational intervention. *BMC Public Health*. 2018 May 29;18(1):666. doi:10.1186/s12889-018-5570-y
56. Reilly F, Constable L, Brant W, Rahman K, Durrani A, Burrows N, et al. Achieving integrated self-directed cancer aftercare (ASICA) for melanoma: how a digital intervention to support total skin self-examination was used by people treated for cutaneous melanoma. *BMC Cancer*. 2021 nov 13;21(1):1217. doi:10.1186/s12885-021-08959-2.
57. Siegel V, Moore G, Siegel L. Improving nursing students' knowledge and assessment skills regarding skin cancer using online teaching resources. *J Dermatol Nurses Assoc*. 2021;13(6):305–308. DOI:10.1097/JDN.0000000000000649
58. Yu R, Miura K, Chambers DC, et al. Multimodal transplant-clinic-based skin cancer prevention education for organ transplant recipients: feasibility study. *Transplant Direct*. 2023 jul 8;9(7):e1492. DOI:10.1097/TXD.0000000000001492.
59. Yeşilyurt E. Skin Cancer, Self Skin Examination and Sun Protection Behaviors Training (RCT) [Internet]. *ClinicalTrials.gov*; 2023 [cited 2025 Jun 9]. Available from: <https://clinicaltrials.gov/study/NCT05240209>
60. Horváth Z, Evelin CA, Oláh P, Gyulai R, Lengyel Z. Results of a primary skin-cancer-prevention campaign in early childhood on sun-related knowledge and attitudes in Southern Hungary. *Cancers (Basel)*. 2021 Jul 31;13(15):3873. doi:10.3390/cancers13153873
61. Walter FM, Pannebakker MM, Barclay ME, et al. Effect of a skin self-monitoring smartphone application on time to physician consultation among patients with possible melanoma: a phase 2 randomized clinical trial. *JAMA Netw Open*. 2020;3(2):e200001. doi:10.1001/jamanetworkopen.2020.0001
62. Antunez Martínez O, Calgano Gomes G, Soares Mota M, Devos Barlem EL, de Oliveira Ribeiro D, Avila Minasi AS. Consulta de enfermería al usuario con obesidad infantil. *Rev Enferm Comun*. 2021;17. Disponible en: <https://ciberindex.com/index.php/ec/article/view/e13275>
63. Herrera Molina AS, Machado Herrera PM, Tierra VR, Coro Tierra EM, Remache Ati KA. El profesional de enfermería en la promoción de salud en el segundo nivel de atención. *Rev Eugenio Espejo*. 2022;16(1):98-111. doi: <https://doi.org/10.37135/ee.04.13.11>
64. Durán-Santiago AC, Santes-Bastián MC, Martínez-Díaz N. Correlación de los estilos de vida con la obesidad y el sobrepeso. *Rev Electr Coord Univ Observ Univ Veracruzana*. 2023;15:144–54. doi: <https://doi.org/10.25009/uvs.vi15.288>

IMPACTO DEL TATUAJE DEL COMPLEJO AREOLA-PEZÓN EN LA RECONSTRUCCIÓN MAMARIA: UNA REVISIÓN EXPLORATORIA

IMPACT OF AREOLA-NIPPLE COMPLEX TATTOOING ON BREAST RECONSTRUCTION: AN EXPLORATORY REVIEW

Autores:  María Plaza Carmona (*)⁽¹⁾; Sara Lozano Fernández⁽²⁾.

(1) Enfermera. Doctora en Ciencias de la Salud
Complejo Asistencial Universitario de León.
<https://orcid.org/0000-0001-6886-72151>.

(2) Enfermera. Máster en urgencias y emergencias
Complejo Asistencial Universitario de León.
<https://orcid.org/0009-0003-6287-2242>.

Contacto (*) miplazac@saludcastillayleon.es

Fecha de recepción: 21/12/2025
Fecha de aceptación: 01/05/2026

Plaza-Carmona M, Lozano-Fernández S. Impacto del tatuaje del complejo areola-pezón en la reconstrucción mamaria: una revisión exploratoria. *Enferm Dermatol.* 2026; 20(57): e01-e04. DOI: [10.5281/zenodo.20478466](https://doi.org/10.5281/zenodo.20478466)

RESUMEN:

La micropigmentación areolar se ha consolidado como una intervención clave dentro del proceso de reconstrucción mamaria tras el cáncer de mama, aportando beneficios estéticos, emocionales y funcionales para las mujeres mastectomizadas. Esta revisión exploratoria sintetiza la evidencia publicada entre 2010 y 2025 sobre las técnicas de tatuaje del complejo areola-pezón (CAP/NAC), su impacto en la satisfacción de las pacientes y los modelos organizativos que sustentan su prestación. Los trece estudios incluidos muestran que el tatuaje del CAP es un procedimiento seguro, bien tolerado y con altos niveles de satisfacción, tanto cuando se aplica de manera exclusiva como cuando se combina con técnicas quirúrgicas, incluyendo reconstrucciones con colgajos o técnicas tridimensionales. Las pacientes reportan mejoras significativas en bienestar psicosocial, autoestima y percepción de la imagen corporal, especialmente con técnicas 3D. Asimismo, la literatura destaca el papel creciente de la enfermería especializada en la realización del tatuaje, evidenciándose modelos asistenciales coste-efectivos que reducen tiempos de espera y mejoran la accesibilidad. Aunque la evidencia disponible es favorable, persisten variabilidades en la formación profesional y en la estandarización de la técnica, lo que señala la necesidad de desarrollar programas formativos específicos y criterios de calidad que garanticen resultados óptimos y homogéneos.

Palabras clave: Dermopigmentación,

ABSTRACT:

Areolar micropigmentation has become a key intervention in breast reconstruction following breast cancer, providing aesthetic, emotional, and functional benefits for women who have undergone mastectomies. This exploratory review synthesizes the evidence published between 2010 and 2025 on nipple-areola complex (NAC) tattooing techniques, their impact on patient satisfaction, and the organizational models that support their delivery. The thirteen included studies show that NAC tattooing is a safe, well-tolerated procedure with high levels of patient satisfaction, both when applied alone and when combined with surgical techniques, including flap reconstructions or three-dimensional techniques. Patients report significant improvements in psychosocial well-being, self-esteem, and body image perception, especially with 3D techniques. Furthermore, the literature highlights the growing role of specialized nurses in performing the tattooing, demonstrating cost-effective care models that reduce waiting times and improve accessibility. Although the available evidence is favorable, there are still variations in professional training and in the standardization of the technique, which indicates the need to develop specific training programs and quality criteria that guarantee optimal and homogeneous results.

Keywords: Dermopigmentation,

INTRODUCCIÓN

El cáncer de mama constituye la neoplasia maligna más diagnosticada en mujeres a nivel global. El tratamiento oncológico, especialmente cuando requiere la extirpación del Complejo Areola-Pezón (CAP/NAC), compromete el resultado estético de la reconstrucción mamaria y conlleva un impacto psicológico sustancial para las pacientes. La pérdida de la armonía en la percepción de la imagen corporal puede comprometer la identidad y las relaciones de las mujeres. Por ello, la reconstrucción del CAP se considera el paso final crítico y esencial en el proceso de reconstrucción mamaria, fundamental para recuperar la simetría, la integridad psicofísica y lograr la satisfacción general de las pacientes ⁽¹⁻³⁾.

La dermopigmentación médica o tatuaje del CAP se establece como una técnica de reconstrucción no quirúrgica que es segura, bien tolerada y sencilla de realizar. Este procedimiento ambulatorio puede llevarse a cabo de forma aislada (técnica de tatuaje solamente) o en combinación con otras técnicas quirúrgicas, como injertos cutáneos o colgajos, para integrar el color y la apariencia. Sus principales ventajas radican en que puede reducir los costos, los tiempos de espera y las complicaciones en comparación con los procedimientos quirúrgicos ⁽⁴⁾.

Los estudios demuestran que la dermopigmentación del CAP es un factor significativo en la mejora de los resultados estéticos y la calidad de vida de las mujeres. Las pacientes reportan altos niveles de satisfacción estética, e incluso se ha demostrado que esta intervención mejora el bienestar psicosocial y sexual, promoviendo la autoestima y una mejor percepción de la autoimagen ⁽⁵⁾. La introducción de técnicas de dermopigmentación tridimensional (3D)⁽⁶⁾, que utilizan principios de luz y sombra (efecto trompe l'oeil) para simular la proyección del pezón y los tubérculos de Montgomery, ha elevado el potencial estético de esta opción, incluso en ausencia de una proyección física real.

En este contexto, la prestación de servicios de dermopigmentación ha suscitado interés en torno a la competencia profesional y los modelos de gestión. Los estudios identifican a la enfermería como la profesión que participa con mayor frecuencia en la realización de la dermopigmentación del CAP ⁽⁷⁾. La implementación de servicios multidisciplinares dirigidos por enfermeras dentro del ámbito clínico (nurse-led services) se ha propuesto como una estrategia coste-efectiva, ya que evita la necesidad de utilizar quirófanos y ofrece un punto de referencia familiar para la paciente a través de la relación terapéutica con la enfermera clínica especialista ⁽⁸⁾. Un estudio cuantitativo, que utilizó el cuestionario validado BREAST-Q, demostró que la satisfacción de las pacientes con el tatuaje del CAP realizado por una enfermera especializada era comparable a la obtenida cuando lo realiza un cirujano ⁽⁷⁾.

A pesar de los beneficios y la viabilidad, la literatura disponible sobre este tema presenta debilidades metodológicas, y la formación y la competencia de los profesionales en la técnica del tatuaje a menudo están poco descritas y son variables. Es necesario establecer vías de formación especializada que definan mejor las competencias y los niveles de calidad, ya que el especialista clínico debe estar al tanto de las fragilidades específicas de las mujeres mastectomizadas (como defensas inmunes bajas, alteraciones cutáneas y quimioterapia o radioterapia previas).

Por lo tanto, esta investigación se centra en analizar el impacto y los aspectos organizacionales de la micropigmentación areolar en mujeres mastectomizadas, con un enfoque particular en el modelo de prestación del servicio liderado por enfermería especializada, reconociendo su papel como una intervención compleja que culmina la vía de atención oncológica y promueve la rehabilitación física y psicológica integral de la mujer.

MÉTODO

Diseño del estudio

Se llevó a cabo como una Revisión Exploratoria (Scoping Review) con el fin de identificar, sintetizar la evidencia disponible sobre el uso del tatuaje médico en la reconstrucción del Complejo Areola-Pezón (CAP/NAC) en mujeres sometidas a cirugía por cáncer de mama.

Estrategia de búsqueda

La estrategia de búsqueda se diseñó con el objetivo de identificar la totalidad de estudios relevantes y publicados en el periodo comprendido entre el 1 de enero de 2010 y el 28 de octubre de 2025. Para ello, se consultaron bases de datos biomédicas de amplio alcance, entre ellas PubMed/MEDLINE, Embase, Cochrane Library, Clinical Key, Scopus y CINAHL, seleccionadas por su cobertura en investigación clínica, quirúrgica y de ciencias de la salud.

La búsqueda incluyó combinaciones de los términos "Nipple-Areola Complex" y "tattoo", a los que se añadieron, de forma adaptada a cada base de datos, otros descriptores como "nurse", "breast reconstruction" y "dermopigmentation". La estrategia se complementó con el uso de operadores booleanos y filtros específicos para restringir los resultados a estudios realizados en humanos, publicados en inglés y con disponibilidad de texto completo.

Criterios de inclusión y exclusión

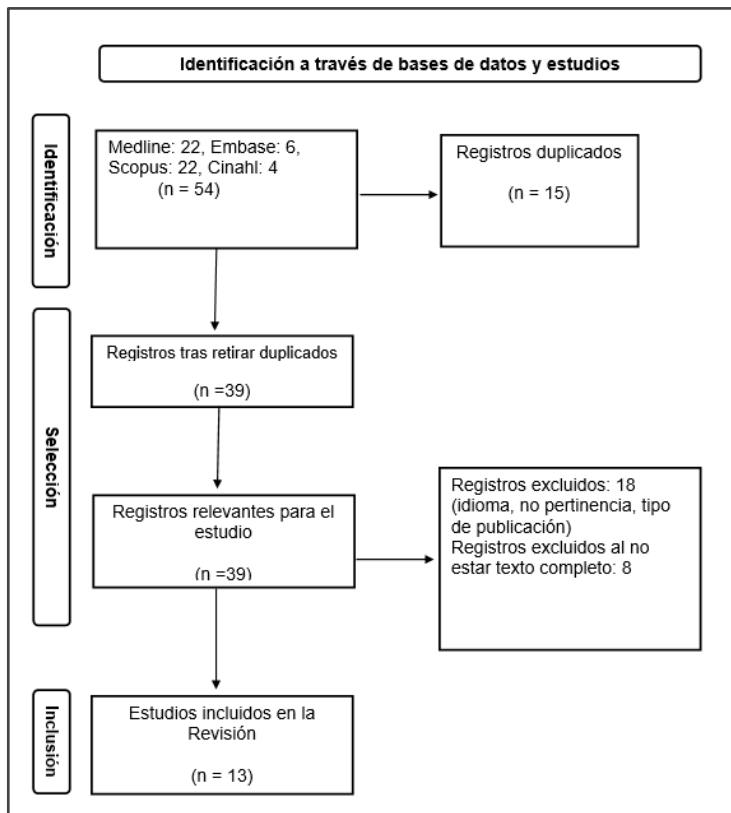
Los estudios seleccionados debían aportar evidencia primaria sobre el uso del tatuaje médico en la reconstrucción del CAP/NAC. En consonancia con el enfoque exploratorio, no se limitó el tipo de diseño, por lo que fueron elegibles estudios experimentales, cohortes prospectivas o retrospectivas, estudios de casos y controles, estudios transversales, investigaciones observacionales descriptivas incluidas series de casos y estudios cualitativos.

Por el contrario, se excluyeron aquellos documentos que no aportaban evidencia original o que no permitían un análisis riguroso: artículos publicados en idiomas distintos del inglés, comunicaciones a congresos, literatura incompleta o no publicada, revisiones narrativas o documentos teóricos, así como reportes de casos individuales que no aportaran datos generalizables. También se excluyeron estudios centrados exclusivamente en otros procedimientos reconstructivos diferentes del tatuaje o que abordarán técnicas de tatuaje aplicadas en regiones corporales sin relación con la reconstrucción mamaria.

Proceso de selección de estudios

El proceso de selección se realizó siguiendo las etapas PRISMA-ScR. Se identificaron 54 registros, de los cuales se eliminaron 15 duplicados, quedando 39 para el cribado inicial. Tras revisar títulos y resúmenes, se excluyeron 18 por falta de pertinencia. Se evaluaron 21 artículos en texto completo y 8 fueron descartados por no cumplir los criterios de inclusión. Finalmente, 13 estudios fueron incorporados a la revisión (Figura 1).

Figura 1. Diagrama de flujo PRISMA de los artículos utilizados.



RESULTADOS Y DISCUSIÓN

Los trece estudios analizados muestran una producción científica creciente sobre el tatuaje médico del Complejo Areola-Pezón (CAP/NAC), con publicaciones que abarcan *Enfermería Dermatológica* (online). 2026; 20 (57). DOI: 10.5281/zenodo.20478466

técnicas desde el tatuaje exclusivo hasta procedimientos combinados con reconstrucción quirúrgica. Las muestras oscilan entre pequeñas series de casos y estudios retrospectivos más amplios, con poblaciones diversas en términos de edad, tipo de reconstrucción mamaria previa y antecedentes terapéuticos.

Los estudios reflejan distintos modelos de provisión del tatuaje del CAP, siendo uno de los más practicados el tatuaje, debido a la facilidad del procedimiento, así como a la rapidez de su proceso, lo que supone una reducción en las listas de espera en comparación con otros procedimientos quirúrgicos (7). Además, la bibliografía muestra como es el modelo más liderado por enfermería especializada (7).

En contraste, otros artículos sitúan el liderazgo del procedimiento en el ámbito de la cirugía plástica, donde el tatuaje se integra como parte del proceso reconstructivo global (1,3,9). Finalmente, se puede destacar como algunos artículos muestran la incorporación de técnicas de micropigmentación paramédica por especialistas no médicos, presentando buenos resultados en diseño tridimensional y naturalidad del CAP(2).

Técnicas

Si nos centramos en las técnicas de tatuaje y procedimientos reconstructivos, se aprecia como existe una amplia gama de técnicas que van desde el tatuaje como intervención aislada hasta técnicas combinadas quirúrgico-pigmentarias.

El tatuaje exclusivo (9) aparece como una técnica eficaz para pacientes que rechazan cirugías adicionales o presentan factores de riesgo quirúrgico, mostrando altos niveles de satisfacción y buena supervivencia pigmentaria.

El uso de sombreados tridimensionales permite recrear proyección óptica del pezón sin necesidad de cirugía (6) mostrando resultados altamente estéticos, especialmente en pacientes que buscan un acabado natural.

Otro tipo de procedimiento es la combinación de cirugía más tatuaje, lo que se lleva a cabo mediante reconstrucciones simultáneas, como el colgajo C-V asociado a tatuaje inmediato (10). Dicho procedimiento, ha demostrado ser seguro, con bajas complicaciones y resultados estéticamente satisfactorios (3).

Finalmente señalar la técnica de nipple sharing (técnica de reconstrucción del pezón en la que se toma una pequeña porción del pezón sano de la mama no operada para trasplantar a la mama reconstruida) más tatuaje simultáneo, también destaca por acortar significativamente la duración total de la reconstrucción, alcanzando tasas de satisfacción superiores al 95 % (11).

Estética y satisfacción de las pacientes

Si nos centramos en los resultados estéticos y satisfacción de las pacientes, los estudios coinciden en que el tatuaje del CAP mejora significativamente la percepción estética del resultado final de la reconstrucción mamaria. La satisfacción global es alta en prácticamente todas las publicaciones revisadas ⁽¹²⁾.

Estudios basados en medidas estandarizadas, como el BREAST-Q, muestran incrementos significativos en bienestar psicosocial y satisfacción con el aspecto de la mama ⁽¹³⁾. Las mujeres que recibieron tatuaje 3D obtuvieron puntuaciones más altas de satisfacción y bienestar emocional ⁽¹⁴⁾.

Asimismo, se ha demostrado como la calidad del tatuaje influye de forma determinante en la percepción estética global del pecho reconstruido ⁽¹⁵⁾. Es importante señalar, cómo el tatuaje exclusivo también ofrece resultados estéticos muy satisfactorios, con un promedio de 8,1/10 en satisfacción global ⁽⁹⁾.

Seguridad, complicaciones y tolerancia

La bibliografía existente considera el tatuaje del CAP como un procedimiento altamente seguro, incluso en pacientes con antecedentes de radioterapia o quimioterapia ⁽³⁾, destacando la ausencia de eventos adversos significativos y ninguna complicación pigmentaria relevante ⁽⁹⁾.

Los estudios sobre tatuaje exclusivo y técnicas combinadas coinciden en que la infección es extremadamente rara, y que las complicaciones más observadas (dehiscencia, necrosis de punta del colgajo) pertenecen al componente quirúrgico de las técnicas mixtas, no al tatuaje, incluso en escenarios complejos, como reconstrucción sobre piel irradiada ⁽¹¹⁾.

Experiencia del paciente y aspectos organizativos

Un resultado consistentemente descrito es que el tatuaje del CAP tiene un impacto emocional significativo en las pacientes, completando la percepción de "cierre" del proceso oncológico ⁽¹⁶⁾.

Asimismo, los modelos asistenciales que reducen el número de visitas, como las técnicas simultáneas o los servicios liderados por enfermería, mejoran la experiencia y satisfacción de las pacientes ^(7,11).

CONCLUSIONES

La evidencia disponible demuestra que la micropigmentación areolar constituye una intervención segura, eficaz y altamente satisfactoria para culminar el proceso de reconstrucción mamaria en mujeres mastectomizadas. Los estudios revisados coinciden en que el tatuaje del complejo areola-pezones (CAP/NAC), ya sea como técnica exclusiva o combinado con procedimientos quirúrgicos, mejora de forma significativa la percepción estética del pecho reconstruido y contribuye al bienestar psicosocial, emocional y sexual de las pacientes.

El análisis muestra que la satisfacción alcanzada con el tatuaje incluyendo las técnicas tridimensionales es elevada y comparable independientemente del profesional que lo realice, destacando el papel creciente de la enfermería especializada en modelos asistenciales coste-efectivos, accesibles y centrados en la paciente. Asimismo, la literatura confirma que se trata de un procedimiento con un perfil de seguridad muy favorable, incluso en mujeres con antecedentes de tratamientos oncológicos como la radioterapia.

A nivel organizativo, los modelos liderados por enfermería y las técnicas simultáneas disminuyen tiempos de espera, optimizan recursos y mejoran la experiencia global de las pacientes. No obstante, la revisión también evidencia variabilidad en la formación requerida para realizar la técnica y una limitada descripción de competencias profesionales, lo que subraya la necesidad de establecer estándares de capacitación y calidad en la práctica clínica.

CONFLICTOS DE INTERÉS:

Los autores indican que no tienen conflictos de interés.

BIBLIOGRAFÍA

1. Maselli D, Torreggiani M, Livieri T, Farioli G, Lucchi S, Guberti M. Tattooing to reconstruct Nipple - Areola Complex after oncological breast surgery: a scoping review. *Support Care Cancer*. 2024;32(3):1–10.
2. Belo B, Araújo MC, Mendes S, Silva H, Santiago R, Rocha B. Paramedic Micropigmentation in Areolas as a Factor in The Improvement of the Quality of Life of Mastectomized Women Abstract. *Heal Sci J*. 2022;15(4):1–6.
3. Laitano FF, Neto FL, Oliveira MP. Tattooing associated with C-V flap placement in one-stage reconstruction of the nipple-areola complex. *Rev Bras Cir Plástica*. 2018;33(1):19–23.
4. Jones A, Giles C, Davis E, Bruce C, Costigan N, Boe LA, et al. Patient preferences and satisfaction of nipple areola reconstruction with three-dimensional tattoo in the setting of bilateral implant based breast reconstruction. *Plast Surg*. 2024; 9:22925503241303510.
5. Rice M, Colavitti G, Jackson P, Wilson S. Nipple Areola Complex Reconstruction: An 8-Year Experience With Modified Technique and Systematic Review. *Eplasty*. 2024; e36.
6. Rodrigues-Uhlmann N, Martins M. 3D areola dermopigmentation (nipple-areola complex). *Breast J*. 2019;25(6):1214–21.
7. Maselli D, Torreggiani M, Guberti M. A nurse-led multidisciplinary service for Nipple-Areola complex tattooing after breast cancer: reporting on a complex intervention with TIDieR analysis. *BMC Nurs*. 2024;23(1):785–92.
8. Padullés-escarré A, López-ojeda A, Sánchez-eggea A. Grado de satisfacción de las mujeres tratadas con reconstrucción y dermopigmentación del complejo

- aréola-pezones tras la reconstrucción mamaria. *Enfermería Clínica*. 2024;34(2):82–9.
9. Cha HG, Kwon JG, Kim EK, Lee HJ. Tattoo-only nipple-areola complex reconstruction : Another option for plastic surgeons. *J Plast Reconstr Aesthetic Surg*. 2020;73(4):696–702.
 10. Sasaki Y, Matsumine H. Modified Medical Tattooing Techniques in Nipple-areola Complex Reconstruction. *Plast Reconstr Surgery–Global Open*. 2018;6(9): e1926.
 11. Gyu H, Jin C, Kwon G, Key E. Simultaneous Nipple–Areola Complex Reconstruction Technique : Combination Nipple Sharing and Tattooing. *Aesthetic Plast Surg*. 2019;43(1):76–82.
 12. Gava A, Pirrera A, Dominicis A, Molinaro R, Lepri A, Guarino C, et al. Dermopigmentation of the nipple-areola complex in a dedicated breast cancer centre, following the Treviso Hospital (Italy) LILT model. *Ann Ist Super Sanita*. 2020;56(4):444–51.
 13. Cáliz García, M.A. Salazar Vizuet, I. Melchor González, J.M. Escobar Rivera, C. Alvarenga Funes, G.E. & Sorto Figueroa MM. Patient Satisfaction After 3D Nipple-Areolar Complex Tattooing: A Case Series of Hispanic Women Following Breast Reconstruction Surgery. *Aesthetic Surg J*. 2025;45(3):271–5.
 14. Paolini G, Firmani G, Briganti F, Sorotos M, Santanelli di Pompeo F. Guiding nipple-areola complex reconstruction: literature review and proposal of a new decision-making algorithm. *Aesthetic Plast Surg*. 2021;45(3):933–45.
 15. Smallman A, Crittenden T, Miinyip J, Dean NR. Does nipple-areolar tattooing matter in breast reconstruction? A cohort study using. *JPRAS Open*. 2018; 16:61–8.
 16. Frost S, Pilley M, Porter C, Agarwal R. Patient perspectives on nipple-areola complex micropigmentation during the COVID-19 pandemic. *J Plast Reconstr Aesthetic Surg*. 2022;75(8):2831–70.
 17. Tomita S, Mori K, Yamazaki H. A Survey on the Safety of and Patient Satisfaction After Nipple- Areola Tattooing. *Aesthetic Plast Surg*. 2021;45(3):968–74. Available from: <https://doi.org/10.1007/s00266-020-02018-0>
 18. Zhitny VP, Iftekhhar N, Stile F. Paramedical Tattooing: Unique Application in Nipple-Areola Reconstruction. *Plast Reconstr Surgery Global Open*. 2020;8(9): e3118.
 19. DiCenso MSF, Fischer-Carlidge E. Nipple-Areola Tattoos: Making the Right Referral. *Oncol Nurs Soc*. 2015;42(6): E376.
 20. Cervellini MP, Coca KP, Gamba MA, Marcacine KO, Abrão A. Construction and validation of an instrument for classifying nipple and areola complex lesions resulting from breastfeeding. *Rev Bras Enferm*. 2021;75(1): e20210051.

Tabla 1. Tabla resumen de los artículos incluidos

Artículo (Año)	Diseño/Profesional principal	Población/País	Resultados principales
Maselli et al. (1)	Revisión exploratoria, enfermería	Multipaíses	Alta satisfacción, seguridad, formación poco descrita, servicios liderados por enfermería.
Maselli et al. (7)	Intervención compleja, enfermería	Italia	Servicio multidisciplinar liderado por enfermería, mejora calidad de vida, accesibilidad.
Smallman et al. (15)	Cohorte, enfermería/cirujano	Australia	Mejora significativa en satisfacción, sin diferencias entre enfermería y cirujano.
Gava et al. (12)	Serie de casos, equipo hospitalario	Italia	90% satisfacción, sin complicaciones graves, técnica segura y simple.
Tomita et al. (17)	Encuesta, equipo hospitalario	Japón	95% satisfacción, sin infecciones, mejora autoestima y vida social.
Cálix García et al. (13)	Serie de casos, 3D tattoo	Hispanoamérica	Mayor bienestar psicosocial y satisfacción con tatuaje 3D.
Frost et al. (16)	Encuesta, clínica de micropigmentación	Reino Unido	81% no cambió decisión por COVID-19, importancia del procedimiento en reconstrucción.
Cha et al. (9)	Serie de casos, tattoo-only	Corea del Sur	Satisfacción alta, opción útil para pacientes con factores de riesgo.
Zhitny et al. (18)	Casos, tatuador profesional	EE.UU.	Alta satisfacción, importancia del rol del tatuador en el proceso.
DiCenso et al. (19)	Encuesta, profesionales de salud	EE.UU.	Falta de conocimiento sobre opciones, necesidad de formación en enfermería.
Paolini et al. (14)	Revisión, varios profesionales	Multipaíses	Algoritmo de decisión, falta de ensayos clínicos, satisfacción variable.
Sasaki et al. (10)	Serie de casos, cirujano	Japón	Mejoras estéticas con técnicas modificadas, detalles técnicos.
Cervellini et al. (20)	Validación de instrumento, enfermería	Brasil	Herramienta válida para clasificar lesiones del complejo areola-pezones.

A PROPÓSITO DE UN CASO: ABORDAJE DE FLICTENAS SECUNDARIAS A PENFIGOIDE AMPOLLOSO

A CASE REPORT: MANAGEMENT OF BLISTERS SECONDARY TO BULLOUS PEMPHIGOID

Autores:  Ainhoa González Tormos^{(1)*}

Enfermera Interna Residente de Enfermería Familiar y Comunitaria, Centro Sanitario Integrado Alzira II, Conselleria de Sanitat Universal i Salut Pública. Valencia, España
ORCID iD: <https://orcid.org/0009-0007-6041-0502>

Laura Donat Beneyto⁽²⁾

Enfermera Especialista en Enfermería Familiar y Comunitaria. Centro Sanitario Integrado Alzira II, Valencia (España)
Conselleria de Sanitat Universal i Salut Pública. Valencia, España.
ORCID iD: <https://orcid.org/0009-0003-7526-4625>

. Contacto (*) gonzaleztormosainhoa@gmail.com:

Fecha de recepción: 09/04/2026
Fecha de aceptación: 14/05/2026

González-Tormos, A; Donat-Beneyto L. A propósito de un caso: abordaje de flictenas secundarias a penfigoide ampolloso. *Enferm Dermatol.* 2026; 20(57): e01-e04. DOI: **10.5281/zenodo.20479168**

RESUMEN:

Se presenta el caso clínico de una paciente dependiente para las actividades básicas de la vida diaria, diabética y con insuficiencia venosa que manifiesta flictenas de aparición súbita en región femoral de ambos miembros inferiores. Se puso en duda el origen de las lesiones, por lo que se realizó un abordaje integral y multidisciplinar, exponiendo un origen farmacológico como factor desencadenante de una patología autoinmune denominada penfigoide ampolloso. Se optó por el drenaje de las flictenas, manteniendo la epidermis y realizando curas con óxido de zinc y alginato. El manejo local de las lesiones permitió la cicatrización de las mismas en un periodo de tres días y junto con el manejo farmacológico se obtuvo una remisión total en un periodo de 14 días.

Palabras clave: Penfigoide ampolloso; Ampolla; Cuidados de la piel; Cicatrización de heridas; Cuidados de enfermería.

INTRODUCCIÓN:

El penfigoide ampolloso (PA) es la enfermedad ampollosa autoinmune más frecuente en los países desarrollados. En varios estudios a nivel europeo se estima una incidencia de 2.4 a 21.7 casos por millón de habitantes/año y se conoce una edad de aparición entre los 66 y 83 años, aunque la

ABSTRACT:

We present the case of a patient dependent on others for basic activities of daily living, diabetic, and with venous insufficiency, who presented with the sudden onset of blisters in the femoral region of both lower limbs. The origin of the lesions was uncertain, so a comprehensive and multidisciplinary approach was undertaken, revealing a pharmacological origin as the triggering factor for an autoimmune disease called bullous pemphigoid. The blisters were drained, preserving the epidermis, and treated with zinc oxide and alginate. Local management of the lesions allowed them to heal within three days, and, combined with pharmacological management, achieved complete remission within 14 days.

Keywords: Bullous pemphigoid; Blister; Skin care; Wound healing; Nursing care.

incidencia aumenta con la edad, especialmente en mayores de 80 años(1, 2, 3).

La clínica, aunque variada, se podría dividir en tres fases:

Fase prodrómica: puede haber sensación de prurito de larga evolución, lesiones eczematosas o placas urticariformes (erupción prepenfigoide)(3, 4).

Fase de desarrollo de ampollas: aparición de flictenas tensas (especialmente, en tronco y extremidades) de contenido claro de 1 a 3 cm de diámetro, que pueden desarrollarse sobre una base eritematosa o sobre piel de aspecto no inflamatorio(3, 4).

Fase de resolución: las flictenas persisten varios días hasta que generan una erosión que sana sin dejar cicatriz(3, 4).

El PA se produce cuando los anticuerpos (principalmente de tipo IgG) atacan a proteínas hemidesmosómicas (antígenos BP180 y BP230). Éstas se encuentran en los queratinocitos y son las estructuras encargadas de la adhesión de dermis y epidermis. Así pues, los antígenos son reconocidos por la célula presentadora de antígenos, y expuestos por el complejo mayor de histocompatibilidad II en su superficie. Cuando son reconocidos por las células T, se desencadena la liberación de citoquinas y la producción de anticuerpos por las células B (IgG4, IgG1 e IgE) que activan la cascada de complemento. Además, están implicados otros factores como las interleucinas, colonias de granulocitos-macrófagos, metaloproteinasas, neutrófilos, eosinófilos, entre otras células inflamatorias. En conclusión, esa unión antígeno-anticuerpo produce una cascada inflamatoria que concluirá en la formación de las características flictenas, las cuales, particularmente, se forman a nivel de la membrana basal de la epidermis(1, 2, 3, 4).

No se ha podido demostrar una causa directa que origine esta condición, pero sí se han definido algunos factores predisponentes y desencadenantes:

Factores predisponentes: enfermedades neurológicas, autoinmunes, cardiovasculares, envejecimiento(2, 4).

Factores desencadenantes: fármacos (como furosemida, espironolactona, omeprazol, anticuerpos monoclonales contra PD-1 y PDL-1 [durvalumab, nivolumab, pembrolizumab], sulfasalazina, derivados penicínicos, etanercept, antipsicóticos e inhibidores de dipeptidil peptidasa 4), infecciones, traumatismos, trastornos cutáneos, trasplante y otras enfermedades (diabetes mellitus)(2)...

El PA de origen farmacológico se ha asociado con múltiples fármacos -ya mencionados con anterioridad-, aunque solo se había demostrado una relación estadísticamente significativa en el caso de los antagonistas de la aldosterona y algunos neurolépticos. En los últimos años se ha descrito una asociación con los inhibidores de la dipeptidil-peptidasa 4 (iDPP 4), familia de antidiabéticos orales también conocidos como gliptinas (Sitagliptina, Vildagliptina, Linagliptina, Alogliptina, Saxagliptina)(1, 2).

La dipeptidil-peptidasa 4 (DPP4) es una proteína transmembrana que degrada la GLP-1 y la GIP, incretinas que favorecen la secreción de insulina por parte de las células

beta y detienen al glucagón por parte de las células alfa. Por tanto, inhibiendo la acción de la DPP4 se prolonga la vida media de las incretinas y sus efectos insulíntricos, mejorando el perfil glucémico y, por tanto, el control metabólico en la DM2(1, 3).

El mecanismo patogénico subyacente que relaciona tales fármacos con el PA todavía no ha sido aclarado. Se sabe que la DPP4 es un receptor de plasminógeno de la superficie celular que se expresa en los queratinocitos, fibroblastos y células endoteliales. La activación de la DPP4 da lugar a la formación de plasmina, una proteasa que rompe la BP180, por lo que desaparecería el antígeno desencadenante de la respuesta autoinmune. Por otra parte, la inhibición de éste a través de los iDPP-4 puede aumentar la actividad de citoquinas proinflamatorias (ya que sí existiría complejo antígeno-anticuerpo), dando lugar al reclutamiento de eosinófilos y a la formación de flictenas(2).

Las flictenas o ampollas son, por tanto, lesiones primarias de la piel que se dan como resultado de la separación de la epidermis y la dermis subyacente. Los capilares dañados se vuelven permeables y acumulan plasma a nivel intersticial debajo de la epidermis, formando así la característica vesícula con contenido líquido. Este líquido contiene sustancias químicas que favorecen la vasoconstricción (como el tromboxano A2) e inflamación, lo que impide una correcta cicatrización. Aunque también cuenta con sustancias que favorecen el proceso como prostaglandinas, calmodulina, los factores de crecimiento, la interleucina 6 y la angiogenina, los cuales conducen a la proliferación de fibroblastos y queratinocitos, así como a la neovascularización(5, 6, 7, 8).

La European Burns Association y la International Society for Burn Injuries concluyen que el manejo ideal de las flictenas debe tener presente seis categorías, las cuales son: infección, cicatrización, resultado funcional y estético, comodidad del paciente, facilidad del vendaje y rentabilidad(9, 10, 11).

El objetivo principal del presente artículo fue mostrar el proceso que se ha llevado a cabo, para conseguir una epitelización completa de flictenas en contexto de PA, así como el abordaje multidisciplinar de la misma y las medidas llevadas a cabo para su remisión.

DESARROLLO DEL CASO CLÍNICO

Antecedentes

Se presenta el caso de una mujer de 97 años con antecedentes de diabetes mellitus tipo II, demencia tipo Alzheimer, insuficiencia cardiaca congestiva, insuficiencia venosa, dermatoporosis e incontinencia urinaria. La paciente es dependiente para todas las actividades básicas de la vida diaria debido a una fractura rotuliana o patelar. Tras decidir no intervenir quirúrgicamente, se colocó férula de fijación externa de rodilla y se pautó reposo.

Con la paciente reside una cuidadora formal durante las 24 horas del día.

Su tratamiento farmacológico habitual era: Risperdal 1 ml/24h, Levogastrol 25 mg/24h, Hidroxicina 50 mg/24h, Torasemida 5 mg/24h, Simvastatina 20 mg/24h, Paracetamol 250 mg/12h, Orfidal 1 mg/12h, Citalopram 20 mg/24h, Sitagliptina 100 mg/24h.

Exploración

Tras alta hospitalaria por la fractura rotuliana, se acudió al domicilio para seguimiento de la paciente. La férula de fijación externa condicionaba su movilidad, reduciéndose a transferencias entre la cama y el sillón.

La cuidadora de la paciente refería que desde que regresó del hospital no estaba conciliando bien el sueño, presentando episodios de agitación y desorientación durante la noche y episodios de obnubilación durante el día. La pauta medicamentosa para conciliar el sueño seguía siendo la misma que la previa al último ingreso.

Se comentó la situación con el médico de atención primaria y se ajustó la dosis de *Risperdal* de 1 ml/24h a 1 ml/12h.

Se volvió a acudir a domicilio a la semana siguiente. La cuidadora refería que seguía con mal descanso nocturno y más agitada que la semana anterior. Además, indicó la aparición espontánea y súbita de flictenas en cara interna de la región femoral derecha o muslo derecho.

A la exploración, se observaron flictenas dispersas de diferentes tamaños, siendo la más grande de 2 cm de diámetro aproximadamente. Se presentaban como flictenas a tensión, con líquido seroso en su interior. No se observaron signos de infección, ni otro tipo de lesiones. La paciente no refería dolor, solo prurito.

En un principio, se orientó el caso como lesiones producidas por fricción debido al mal descanso nocturno y a la alteración conductual de la paciente.

Plan de cuidados

Para la elaboración del plan de cuidados se realizó una valoración del paciente mediante los Patrones Funcionales de Marjory Gordon(12). Una vez concluida, se identificaron 3 patrones alterados y relacionados con la presencia de las lesiones: el patrón 2 (Nutricional-Metabólico), el patrón 5 (sueño-descanso) y el patrón 6 (cognitivo-perceptivo).

Tras el análisis de los resultados se seleccionaron los diagnósticos NANDA(13) más adecuados y se identificaron los más relevantes para su abordaje. En este caso en concreto, era de suma importancia concretar el origen de las lesiones y su tratamiento para evitar complicaciones potenciales, debido a la incógnita de su inicio, y así, más

adelante, abordar de manera integral el resto de patrones funcionales.

Así pues, los diagnósticos principales escogidos fueron:

NANDA	Definición	Condiciones asociadas	Características definitorias	Factores relacionados	Factores de riesgo
00044 Deterioro de la integridad tisular	Lesión de la membrana mucosa, córnea, sistema intertegumentario, fascia muscular, músculo, tendón, hueso, cartilago, cápsula de la articulación y/o ligamento	Enfermedad cardiovascular Disminución del nivel de conciencia Enfermedades metabólicas	Exudado excesivo Deterioro de la integridad cutánea Exposición del tejido debajo de la epidermis	Fricción con la superficie Conocimiento inadecuado acerca del restablecimiento de la integridad tisular Malnutrición Peso inferior al normal para la edad y el sexo Factores psicogénicos	
00046 Deterioro de la integridad cutánea	Daño de la epidermis y/o de la dermis	Enfermedad cardiovascular Disminución del nivel de conciencia Diabetes mellitus Inmovilización Trastorno neurológico	Ampolla Superficie alterada de la piel	Fricción con la superficie Deterioro de la movilidad física Malnutrición Peso inferior al normal para la edad y el sexo Factores psicogénicos	
00004 Riesgo de infección	Susceptible a una invasión y multiplicación de organismos patógenos	Enfermedad crónica			Dificultad para manejar el cuidado de las heridas Deterioro de la integridad cutánea Malnutrición

Tabla 1: Diagnósticos de enfermería priorizados para el Plan de cuidados.(Fuente elaboración propia)

Así pues, la planificación de los cuidados se estructuró bajo la taxonomía NANDA, NIC y NOC (13, 14, 15):

NANDA 00046 Deterioro de la integridad cutánea	
NOC	NIC
NOC 1101 Integridad tisular: piel y membranas mucosas NOC 1103 Curación de heridas: por segunda intención NOC 1902 Control del riesgo	NIC 3660 Cuidado de las heridas NIC 3590 Vigilancia de la piel NIC 2395 Control de la medicación

Tabla 2: Plan de cuidados del diagnóstico Deterioro de la integridad cutánea (Fuente: elaboración propia).

NANDA 00044 Deterioro de la integridad tisular	
NOC	NIC
NOC 1101 Integridad tisular: piel y membranas mucosas NOC 1103 Curación de heridas: por segunda intención NOC 1902 Control del riesgo	NIC 3660 Cuidado de las heridas NIC 3590 Vigilancia de la piel NIC 2395 Control de la medicación

Tabla 3: Plan de cuidados del diagnóstico Deterioro de la integridad tisular (Fuente: elaboración propia).

NANDA 00004 Riesgo de infección	
NOC	NIC
NOC 1902 Control del riesgo NOC 1842 Conocimiento: control de la infección	NIC 6550 Protección contra las infecciones NIC 6540 Control de infecciones

Tabla 4: Plan de cuidados del diagnóstico Riesgo de infección (Fuente: elaboración propia).

Tratamiento

Primer día de valoración

El primer día de abordaje de las lesiones se decidió drenar las flictenas mediante técnica aséptica, conservando epidermis que las recubre. Para ello, en primer lugar, se realizó lavado suave de la zona con solución jabonosa y aclarado con suero salino fisiológico (SSF). Para el drenaje se contó con una aguja subcutánea estéril 25G, con la cual se realizó una punción cerca del borde inferior de las flictenas, para luego presionar suavemente con el uso de gasas estériles para el vaciamiento del líquido.

Tras el drenaje de las múltiples flictenas, se observó un lecho subyacente de coloración rosada, por lo que se pudo objetivar una buena vascularización de la zona.

A continuación, se aplicó óxido de zinc en formato pomada para proteger la piel perilesional de una humedad excesiva debido al exudado. Además, se empleó un apósito primario de alginato cálcico en contacto directo con la epidermis (que se decide conservar), para recoger ese resto de exudado y gestionarlo.

Se descartó el uso de apósito secundario debido a la dermatoporosis que presentaba la paciente y por el riesgo de aparición de lesiones traumáticas por la retirada de cualquier adhesivo. Por ende, para el mantenimiento de la cura se decidió cubrir la extremidad con un vendaje de sujeción.

En cuanto a la agitación de días de evolución que no cede con medicación, se decidió recoger muestra de orina, confirmando el diagnóstico de infección del tracto urinario (ITU). También se recoge urocultivo previo a toma de antibiótico, que posteriormente sería positivo para el microorganismo *Klebsiella Pneumoniae*.

Tras la valoración del primer día, se establecieron curas cada tres días ya que el apósito de alginato cálcico ayudaría a gestionar el exudado y se facilitaría un tiempo prudencial para el cierre de las distintas lesiones.

Segundo día de curas tres días después

Así pues, a los tres días de la primera cura se acudió al domicilio, se retiró el vendaje de contención y se observó una

mejoría considerable de las lesiones previas: apósito primario limpio y piel íntegra, consiguiendo un cierre completo de la herida, sin dejar cicatriz visible.

Sin embargo, se objetivaron lesiones nuevas con características exactas a las anteriores en la misma localización: flictenas a tensión de tamaño entre 1 y 2 centímetros con líquido seroso en su interior, sin signos de infección y no dolorosas. Además, algunas de ellas se ubicaban entre el primer y segundo dedo de ambas manos.

Se decidió mantener pauta de cura tras la adecuada resolución de las anteriores: lavado de la zona con solución jabonosa y aclarado con SSF, drenaje con aguja subcutánea estéril 25G, óxido de zinc en formato pomada para proteger la piel perilesional, apósito primario de alginato cálcico y vendaje de sujeción. El lecho de las flictenas era idéntico a los observados en las anteriores.

La aparición súbita de estas flictenas en zonas poco expuestas a fricción continuada, como lo son las manos, hizo sospechar de una etiología diferente a la de las lesiones por fricción. Ante esta situación, los días posteriores, se decidió revisar el tratamiento farmacológico actual, intuyendo que la causa de las mismas podría ser el resultado de un efecto adverso de alguno de los medicamentos. Así pues, nos reunimos con el médico de atención primaria (MAP) para evaluar la situación: la Sitagliptina, fármaco que la paciente llevaba tomando por más de un año, se presentaba como aquel que tiene como efecto adverso la aparición de PA.

Se consensuó junto a MAP la retirada inmediata de la Sitagliptina y la pauta de otro antidiabético oral, junto con la administración de Prednisona a dosis bajas durante una semana. Se comunicó a la cuidadora los cambios posológicos establecidos.

Tercer día de curas

A los tres días siguientes volvimos al domicilio para seguir pautas de curas. Tras la retirada del vendaje y de los apósitos, las lesiones habían sanado sin dejar cicatriz. La piel perilesional se encontraba íntegra y no había signos de complicación. Tampoco había flictenas de nueva aparición, por lo que se recomendó a la cuidadora hidratación de la zona y dar aviso de cualquier lesión similar.

Cuarto día: reincidencia

A las dos semanas del inicio del tratamiento con Prednisona, la cuidadora de la paciente volvió a consultar por aparición de nuevas flictenas en otras localizaciones: zona maleolar izquierda en cara externa, dorso pie derecho, y de nuevo en cara interna de muslo derecho. Es por ello que se volvió a pautar Prednisona, con pauta descendente, otra semana más.

Se acudió de nuevo al domicilio para la valoración de las flictenas de nueva aparición. Se presentaban con

características exactas a las ya vistas: flictenas a tensión con líquido seroso, sin signos de infección y con lecho de la herida rosado. En cuanto al abordaje tópico, se realizó la cura con el mismo material empleado con anterioridad puesto que había arrojado buenos resultados y había contribuido a un cierre favorable de las lesiones: lavado de la zona con solución jabonosa y aclarado con SSF, drenaje con aguja subcutánea estéril 25G, óxido de zinc en formato pomada para proteger la piel perilesional, apósito primario de alginato cálcico y vendaje de sujeción.

Quinto día de curas y alta

A los tres días, siguiendo con lo establecido, volvimos al domicilio para valoración y las lesiones habían sanado por completo. Piel íntegra sin signos de complicaciones, por lo que se volvió a recomendar hidratación de la zona. Tras esta última resolución la cuidadora no volvió a referir la aparición de estas flictenas, regresando a su estado de salud basal.

Discusión y conclusión

En este caso, se puede observar cómo, tras los cuidados e intervenciones aplicadas, se han podido alcanzar los objetivos propuestos.

En cuanto al diagnóstico de **Deterioro de la integridad tisular y Deterioro de la integridad cutánea**, ambos se han visto resueltos tras la aplicación de una adecuada pauta de curas que continuó con una correcta cicatrización, sumándose además la modificación de la medicación junto con el MAP (atención multidisciplinar).

El diagnóstico **Riesgo de infección** también fue solventado gracias a un adecuado control del ambiente y la propiciación de un entorno aséptico para ese óptimo cierre de las lesiones.

En cuanto al abordaje de este tipo de lesiones, no existe un consenso claro, especialmente en lo referido a la conservación de la epidermis. Algunas guías hablan de retirarla para evitar complicaciones potenciales como infecciones o para poder valorar la viabilidad del lecho de la herida. Algunas otras optan por mantener ese techo para favorecer la epitelización y, sobre todo, disminuir el dolor. Para ello recomiendan el uso de apósitos que favorezcan una cura en ambiente húmedo, o curas con óxido de zinc y alginato cálcico(16).

En el caso de esta paciente, y debido a las particularidades de su situación, se decide mantener esa epidermis para que cumpliera una función de apósito biológico y así evitar una cura más cruenta y dolorosa.

Lo que sí concluye la bibliografía es la necesidad de drenaje en aquellas flictenas con un diámetro igual o superior a 6 mm(16). Así pues, en este caso, se optó por la retirada del líquido valorando un mayor confort para la paciente y evitando

las complicaciones que mantener el líquido hubiera supuesto para el lecho de la herida.

Resaltamos, por ende, la importancia de la evaluación integral y multidisciplinar del paciente que, en este caso, ha sido clave para conocer la etiología de las lesiones, y la importancia de la valoración del contexto de cada paciente para orientar la cura más adecuada: elección de técnica, material, apósitos y frecuencia de curas.

Conflicto de intereses

Las autoras declaran no tener conflicto de intereses.

BIBLIOGRAFÍA

1. García Castro R, Godoy Gijón E, González Pérez AM, Román Curto C. Bullous pemphigoid and DPP4 inhibitors. *Med Clin (Barc)* [Internet]. 2019 [Consultado 15 Feb 2026]; 153(9):368–71. Disponible en: <http://dx.doi.org/10.1016/j.medcli.2019.04.031>
2. Magdaleno-Tapial J, Valenzuela-Oñate C, Esteban Hurtado Á, Ortiz-Salvador JM, Subiabre-Ferrer D, Ferrer-Guillén B, et al. Asociación entre penfigoide ampolloso e inhibidores de la dipeptidilpeptidasa-4: estudio de cohortes retrospectivo. *Actas Dermosifiliogr* [Internet]. 2020 [Consultado 15 Feb 2026]; 111(3):249–53. Disponible en: <http://dx.doi.org/10.1016/j.ad.2019.07.003>
3. Vélez Romero MA. Relación del penfigoide ampolloso con la diabetes mellitus y el tratamiento con gliptinas o inhibidores de la dipeptidil peptidasa IV [Internet]. [Madrid]: Universidad Complutense de Madrid; 2024 [Consultado 15 Feb 2026]. Disponible en: <https://docta.ucm.es/rest/api/core/bitstreams/76c3c2a1-eb8c-43a5-ae90-41b829c6d21b/content>
4. Peraza DM. Penfigoide ampolloso [Internet]. Manual MSD versión para profesionales. Manuales MSD; 2024 [Consultado 15 Feb 2026]. Disponible en: <https://www.msmanuals.com/es/professional/trastornos-dermatol%C3%B3gicos/enfermedades-ampollosas/penfigoide-ampoloso>
5. Flanagan M, Graham J. Should burn blisters be left intact or debrided? *J Wound Care* [Internet]. 2001 [Consultado 15 Feb 2026]; 10(2):41–5. Disponible en: <http://dx.doi.org/10.12968/jowc.2001.10.2.26052>
6. Heggors JP, Ko F, Robson MC, Heggors R, Craft KE. Evaluation of burn blister fluid. *Plast Reconstr Surg* [Internet]. 1980 [Consultado 15 Feb 2026]; 65(6):798–804. Disponible en: <http://dx.doi.org/10.1097/00006534-198006000-00012>
7. Ono I, Gunji H, Zhang JZ, Maruyama K, Kaneko F. A study of cytokines in burn blister fluid related to wound healing. *Burns* [Internet]. 1995 [Consultado 15 Feb 2026]; 21(5):352–5. Disponible en: [http://dx.doi.org/10.1016/0305-4179\(95\)00005-4](http://dx.doi.org/10.1016/0305-4179(95)00005-4)
8. Shin-Chen P. Burn blister fluids in the neovascularization stage of burn wound healing: A comparison between superficial and deep partial-thickness burn wounds. *Burns Trauma* [Internet]. 2013 [Consultado 15 Feb 2026]; 1(1):27–31. Disponible en: <http://dx.doi.org/10.4103/2321-3868.113332>

9. ISBI Practice Guidelines Committee, Steering Subcommittee, Advisory Subcommittee. ISBI practice guidelines for Burn Care. Burns [Internet]. 2016 [Consultado 15 Feb 2026]; 42(5):953–1021. Disponible en: <http://dx.doi.org/10.1016/j.burns.2016.05.013>
10. European Practice Guidelines for Burn Care. 4ª ed. Barcelona (España): EBA; 2017 [Consultado 15 Feb 2026]. Disponible en: <https://www.euroburn.org/wp-content/uploads/EBA-Guidelines-Version-4-2017.pdf>
11. Sargent RL. Management of blisters in the partial-thickness burn: an integrative research review. J Burn Care Res [Internet]. 2006 [Consultado 15 Feb 2026]; 27(1):66–81. Disponible en: <http://dx.doi.org/10.1097/01.bcr.0000191961.95907.b1>
12. Gordon M. Diagnóstico enfermero proceso y aplicación. 3a ed. Barcelona: Mosby/Doyma; 1996.
13. Herdman TH, Kamitsuru S, Takáo Lopes C, editores. NANDA International. Diagnósticos enfermeros: Definiciones y clasificación 2024-2026. 13a ed. Barcelona: Elsevier; 2024.
14. Moorhead S, Swanson E, Johnson M. Clasificación de Resultados de Enfermería (NOC): Medición de Resultados en Salud. 7a ed. Barcelona: Elsevier; 2024.
15. Wagner CM, Butcher HK. Clasificación de Intervenciones de Enfermería (NIC). 8a ed. Barcelona: Elsevier; 2024.
16. Calvo Pérez AI, Cimadevila Álvarez MB, Rumbo Prieto JM, Rodríguez Castaño M, Romero Pérez S, editores. Guía práctica de lesiones por quemadura. 2a ed. Versal Comunicación S. L.; 2024. Disponible en: <https://extranet.sergas.es/catpb/Docs/cas/Publicaciones/Docs/AtEspecializada/PDF-3186-es.pdf>

ÚLCERA HIPERTENSIVA (MARTORELL) RECIDIVANTE EN EXTREMIDAD INFERIOR: ABORDAJE MULTIMODAL Y TERAPIA TÓPICA DE OXÍGENO CONTINUA

RECURRENT HYPERTENSIVE ULCER (MARTORELL) IN THE LOWER EXTREMITY: A MULTIMODAL APPROACH AND CONTINUOUS TOPICAL OXYGEN THERAPY

Autores:  Laura María Rodríguez Pedreira (*)⁽¹⁾; Ramón Delgado Fernández⁽¹⁾; Isabel Mosquera Martínez⁽²⁾, Rocío Sanmartín Castrillón⁽¹⁾, Nerea Rubianes Bouza⁽³⁾.

(1) Enfermera Consulta de cura en ambiente húmedo (C.C.A.H.) del Área Sanitaria de Ferrol.

(2) Facultativo Especialista Angiología y cirugía vascular. Área Sanitaria de Ferrol.

(3) E.I.R. Enfermería Familiar y Comunitaria. Área Sanitaria de Ferrol.

Contacto (*): Laura.Maria.Rodriguez.Pedreira@sergas.es

Fecha de recepción: 28/03/2026

Fecha de aceptación: --/--/2026

Rodríguez-Pedreira LM, Delgado-Fernández R, Mosquera-Martínez I, Sanmartín-Castrillón R; Rubianes-Bouza N. Úlcera hipertensiva (Martorell) recidivante en extremidad inferior: abordaje multimodal y terapia tópica de oxígeno continua. *Enferm Dermatol.* 2026; 20(57): e01-e04. DOI: [10.5281/zenodo.20478933](https://doi.org/10.5281/zenodo.20478933)

RESUMEN:

Se describe un caso clínico de una paciente con una úlcera hipertensiva recidivante de Martorell en miembro inferior, tratada según esquema habitual de cura en ambiente húmedo y mala evolución, por lo que se decide instaurar tratamiento con terapia de oxígeno tópica continua, consiguiéndose mejora continua hasta la completa epitelización.

Palabras clave: Cicatrización de heridas; Úlcera de la pierna; úlcera hipertensiva.

ABSTRACT:

We report a clinical case of a patient with a recurrent hypertensive Martorell ulcer on the lower limb, who was treated according to the standard moist wound healing protocol but showed poor healing. Consequently, it was decided to initiate treatment with continuous topical oxygen therapy, resulting in continuous improvement until complete epithelialization was achieved.

Keywords: Wound healing; Leg ulcer; hypertensive ulcer.

INTRODUCCIÓN:

Las úlceras hipertensivas de Martorell son lesiones isquémicas dolorosas asociadas a hipertensión arterial de larga evolución y mal controlada, diabetes mellitus tipo 2, obesidad y sedentarismo. Se caracterizan por necrosis cutánea, bordes difusos, progresión rápida y dolor desproporcionado al tamaño de la lesión. Su comportamiento recidivante y la lenta respuesta a tratamientos convencionales suponen un reto terapéutico.

La oxigenación tisular es un elemento clave en el proceso de cicatrización. La terapia de oxígeno tópica continua proporciona oxígeno directamente al lecho de la herida

durante 24 horas al día, favoreciendo la angiogénesis, la síntesis de colágeno y la formación de tejido de granulación, sin limitar la movilidad del paciente.

Nuestro objetivo es describir la evolución clínica y del dolor en una paciente con lesiones recidivantes compatibles con úlcera hipertensiva tras la introducción de la terapia de oxígeno tópica continua.

DESARROLLO DEL CASO CLÍNICO:

Se presenta el caso clínico de una paciente hipertenso en tratamiento y diabetes tipo 2, ITB 1,25 en ambos miembros inferiores. Se obtiene consentimiento informado para seguimiento fotográfico y uso docente del caso.

La paciente acudió por primera vez a consulta el 18 de septiembre de 2024 por una lesión en la cara lateral externa del miembro inferior derecho, sugestiva de traumatismo o picadura. Presentaba un lecho fibrinoso y bordes normocoloreados, aunque en fases iniciales habían mostrado tonalidad violácea. Se instauró tratamiento con limpieza mediante hidrogel, espuma de silicona con borde, corticoide tópico y vendaje de compresión media. La evolución fue lenta pero progresiva, logrando epitelización completa a finales de 2024.

En marzo de 2025 reaparece una nueva lesión en el mismo miembro inferior derecho, sin antecedente traumático ni causa aparente. La lesión presentaba tejido fibrinoso duro, bordes eritematosos fríos y dolor significativo. Las características clínicas recordaban claramente el episodio previo. Se inició tratamiento local con limpieza, corticoide en bordes, malla de plata y espuma de baja adherencia, manteniendo compresión domiciliaria.

Durante las semanas siguientes, la evolución fue desfavorable. El 26 de marzo se objetivó empeoramiento del tejido, con aumento de la fibrina y persistencia de bordes eritematosos, así como incremento del dolor, siendo la impronta clínica altamente sugestiva de úlcera hipertensiva tipo Martorell. En ese mismo periodo apareció una nueva lesión en el miembro inferior izquierdo, con características similares.

A lo largo de abril, la lesión del miembro izquierdo evolucionó favorablemente hasta epitelizar, mientras que la lesión derecha mostró una evolución más lenta y fluctuante.

En mayo comenzó a observarse tejido de granulación más organizado y un lecho más limpio, aunque persistía dolor leve y cierto grado de cavitación.

En junio se evidenció mejoría global del tejido, si bien reapareció un área necrótica en el borde inferior, acompañada de incremento del dolor. A pesar de ello, la lesión progresaba hacia el cierre en plano vertical.

En julio, la herida era de menor tamaño y menos socavada, aunque persistía tejido esfacelar en el borde inferior. La paciente refirió un episodio de dolor nocturno intenso coincidiendo con la aparición de un pequeño punto infartado en la zona inferior, lo que reafirmaba el componente isquémico de la lesión.

La evolución global podía considerarse discretamente favorable, pero excesivamente lenta y con episodios inflamatorios intermitentes a pesar del abordaje convencional.

Ante esta evolución prolongada, el 7 de agosto de 2025 se decidió iniciar terapia de oxígeno tópica continua (**Imagen 1**).

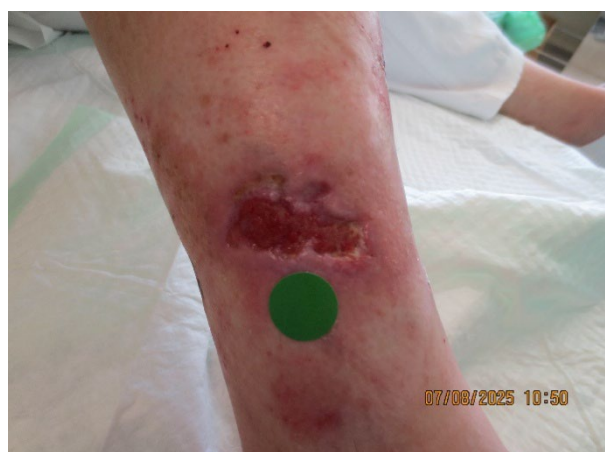

Imagen 1. Inicio de tratamiento. (Fuente: imagen propia).
El círculo verde que aparece en las fotos mide 1 cm de diámetro y se utiliza para calcular las dimensiones de la lesión en el seguimiento evolutivo.

En el momento de inicio, la lesión presentaba menor tamaño respecto a meses previos, pero persistía tejido esfacelar en

el borde inferior, aumento de exudado y dolor parcialmente controlado.

En los primeros cuatro días tras el inicio de la terapia se observó una reducción visible del tamaño, estimada en aproximadamente 2 cm, con mejor calidad del tejido y mejor

control del exudado. El dolor se mantuvo controlado. Se produjo una pequeña lesión por presión relacionada con el cable, que se resolvió tras liberar la zona (**Imagen 2**).

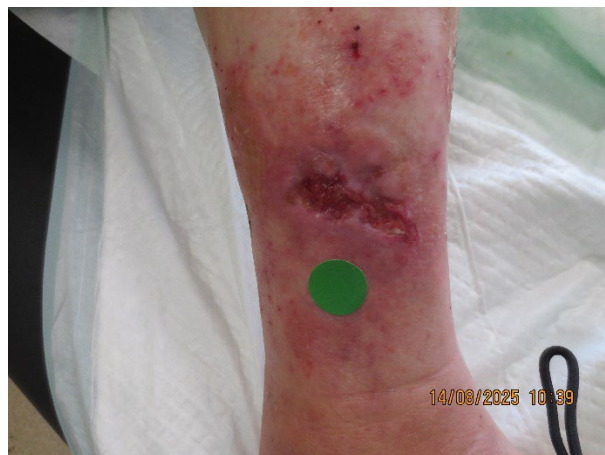

Imagen 2. Primera semana de tratamiento. (Fuente: imagen propia).

Durante las siguientes semanas la mejoría fue sostenida. La herida se fue haciendo progresivamente más pequeña y menos socavada, con tejido de granulación más homogéneo y bordes de mejor aspecto vascular.

Aunque aparecieron episodios de irritación perilesional relacionados con el apósito, estos no interfirieron en la evolución del lecho.

El exudado se mantuvo controlado y el dolor dejó de presentar exacerbaciones nocturnas (**Imágenes 3, 4 y 5**).

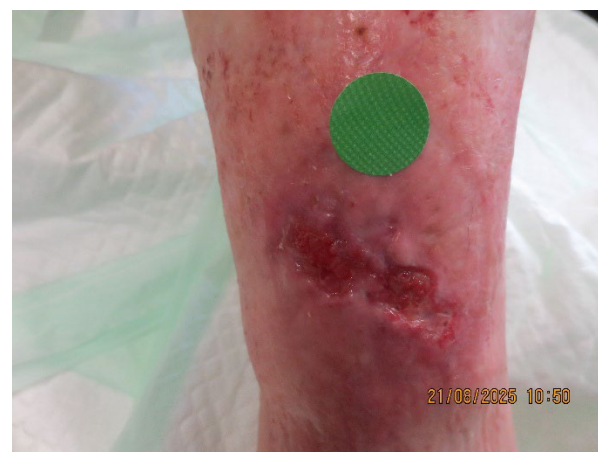

Imagen 3. Segunda semana de tratamiento. (Fuente: imagen propia).

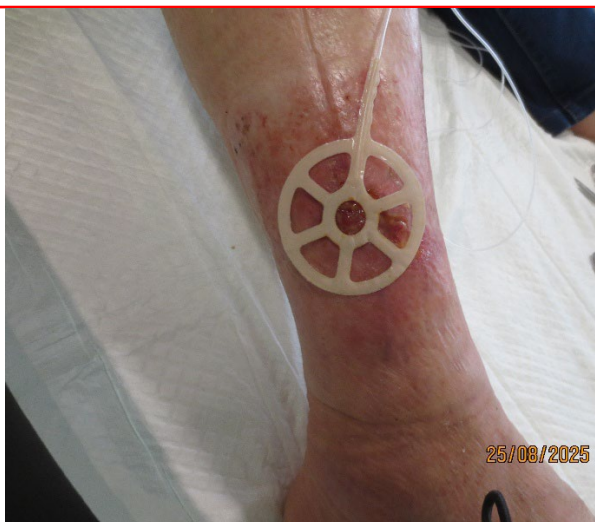

Imagen 4. Segunda semana de tratamiento. (Fuente: imagen propia).

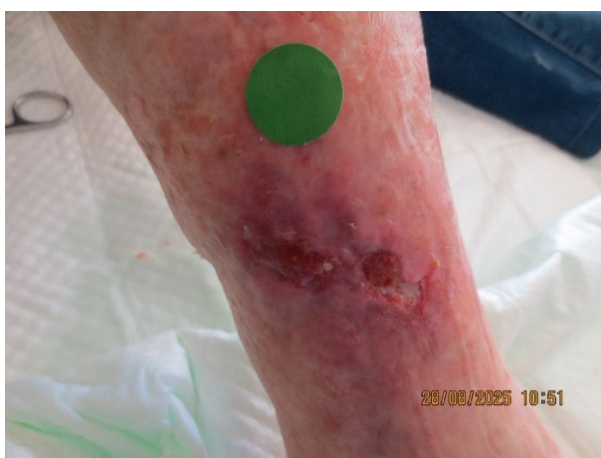

Imagen 5. Tercera semana de tratamiento. (Fuente: imagen propia).

En septiembre, la reducción del tamaño era evidente y constante (**Imagen 6**). Aparecieron de forma transitoria pequeñas erosiones en la zona superior, que resolvieron con corticoide tópico sin afectar la evolución de la lesión principal. La paciente refería buen confort y ausencia de dolor significativo.

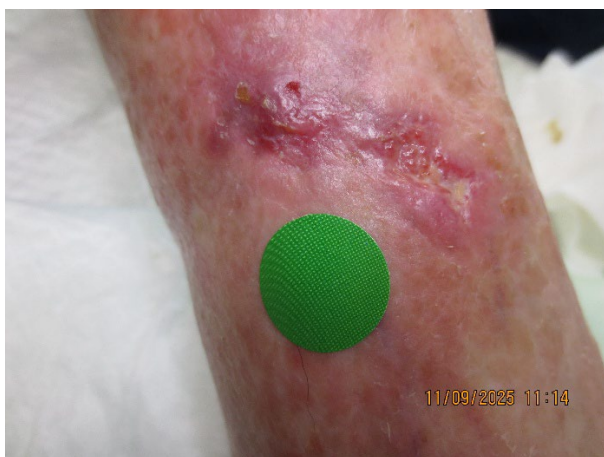

Imagen 6. Cuarta semana de tratamiento. (Fuente: imagen propia).

El 25 de septiembre de 2025 se constató epitelización completa de la lesión original, persistiendo únicamente dos

pequeñas lesiones satélite superficiales que evolucionaron favorablemente con tratamiento local convencional y compresión domiciliaria.

Finalmente, el 16 de octubre de 2025 se confirmó epitelización completa de todas las lesiones, procediéndose al alta clínica (**Imagen 7**).

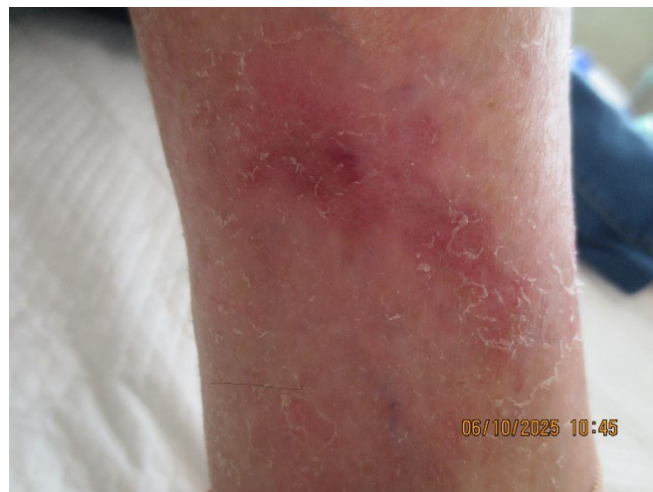

Imagen 7. Dos meses de tratamiento. (Fuente: imagen propia).

La evolución de la lesión fue monitorizada mediante la escala RESVECH 2.0, instrumento validado para la valoración integral de heridas crónicas que analiza seis dimensiones del lecho de la herida (tamaño, profundidad/tejido afectado, bordes, tipo de tejido, exudado e infección/inflamación), permitiendo objetivar los cambios en el proceso de cicatrización.

En el momento de inicio de la terapia (7 de agosto de 2025) la lesión presentaba una puntuación de 13 puntos en la escala RESVECH 2.0. Tras dos semanas de tratamiento con terapia de oxígeno tópico continuo, la puntuación descendió a 6 puntos, reflejando una mejoría clínica significativa del lecho de la herida.

EVOLUCIÓN DEL DOLOR:

Durante la fase previa al uso de la terapia de oxígeno tópica continua el dolor fue una constante, con episodios nocturnos y picos coincidiendo con fenómenos isquémicos locales.

Tras la instauración de la terapia de oxígeno tópica continua, el dolor se estabilizó rápidamente y desaparecieron los episodios de reagudización nocturna. La paciente refirió mejor descanso y mayor confort en las actividades de la vida diaria, sin necesidad de tratamiento analgésico.

CONCLUSIONES:

Las úlceras hipertensivas tipo Martorell representan un desafío terapéutico por su dolor intenso y su rápida evolución.

En este caso, la introducción de la terapia de oxígeno tópica continua marcó un punto de inflexión clínico claro, tanto en la velocidad de cicatrización como en el control del dolor.

La introducción de la terapia de oxígeno tópica continua en una lesión de evolución tórpida y recidivante se asoció a:

- Aceleración visible de la formación de tejido de granulación.
- Reducción progresiva y mantenida del tamaño.
- Disminución del socavado.
- Control del exudado.
- Mejoría significativa del dolor.
- Epitelización completa en aproximadamente 7 semanas desde el inicio de la terapia.

La terapia de oxígeno tópico 24/7, integrada dentro de un abordaje multimodal que incluya control inflamatorio, protección perilesional y compresión, puede constituir una herramienta eficaz en lesiones hipertensivas complejas de evolución tórpida, mejorando no solo los tiempos de cicatrización sino también la experiencia global del paciente.

CONFLICTOS DE INTERÉS:

Los autores indican que no tienen conflictos de interés.

RESPONSABILIDADES ÉTICAS

Se obtuvo el consentimiento informado por escrito de la paciente para la publicación de este informe de caso y de las imágenes.

BIBLIOGRAFÍA:

1. OuYang H, Yang J, Wan H, et al. (2024) Effects of different treatment measures on the efficacy of diabetic foot ulcers: a network meta-analysis. *Front. Endocrinol*, 15:1452192.
2. Jebiril W, Nowak M, Palin L, et al. (2022) Topical oxygen treatment relieves pain from hard-to-heal leg ulcers and improves healing: a case series. *J Wound Care*, 31(1):4-11
3. Naude L, Cole W, Woodmansey E. (2024) The role of continuous topical oxygen therapy as an adjunctive treatment in non-healing chronic wounds: a South African perspective. *Wound Healing Southern Africa*, 17(1):15-21
4. Nair HKR. (2023) Case series examining the efficacy of continuous topical oxygen therapy in the treatment of diabetic foot ulcers. [e-Poster presentation] EWMA: Milan.
5. Manavabasi P, Foster F. (2025) When Conventional Treatment Fails: A Wearable Continuous Topical Oxygen Therapy System Reduces Wound Volume in Chronic Venous Leg Ulcers. [Poster] SAWC Fall, Las Vegas

MICROPIGMENTACIÓN COMO HERRAMIENTA TERAPÉUTICA EN ENFERMEDADES DERMATOLÓGICAS Y RECONSTRUCCIÓN AREOLAR

MICROPIGMENTATION AS A THERAPEUTIC TOOL IN DERMATOLOGICAL DISEASES AND AREOLAR RECONSTRUCTION

Autores:  Beatriz Velázquez García ⁽¹⁾.

(1) Enfermera Hospital Universitario Río Hortega. Valladolid. Sanidad de Castilla y León

Contacto (*): beavelazes@yahoo.es

Fecha de recepción: 21/10/2025

Fecha de aceptación: 09/05/2026

Velázquez-García B. Micropigmentación como herramienta terapéutica en enfermedades dermatológicas y reconstrucción areolar. *Enferm Dermatol.* 2026; 20(57): e01-e04. DOI: [10.5281/zenodo.20478057](https://doi.org/10.5281/zenodo.20478057)

RESUMEN:

La micropigmentación, además de su propósito estético, ha pasado a ser una herramienta terapéutica efectiva en pacientes con enfermedades dermatológicas y en mujeres sometidas a mastectomía. Este trabajo analiza, mediante una revisión bibliográfica narrativa, la evidencia disponible sobre el impacto de la micropigmentación en la mejora de la autoestima y la percepción de la imagen corporal. Se consultaron bases de datos como PubMed, SciELO y Dialnet, incluyendo artículos entre 2020 y 2025. Los resultados indican que la micropigmentación tiene efectos positivos en la autoestima de pacientes con alopecia, vitiligo, cicatrices visibles y en la reconstrucción del complejo areola-pezones. Además, se analiza el papel de la enfermería en el acompañamiento emocional y la aplicación segura de esta técnica. Se concluye que la micropigmentación no solo mejora la apariencia externa, sino que también favorece la aceptación personal y la calidad de vida. Se sugiere incluirlo en protocolos de atención integral.

Palabras clave: Micropigmentación, autoestima, enfermería, imagen corporal, reconstrucción areolar

ABSTRACT:

Micropigmentation, in addition to its aesthetic purpose, has become an effective therapeutic tool for patients with dermatological diseases and women undergoing mastectomies. This study analyzes, through a narrative literature review, the available evidence on the impact of micropigmentation on improving self-esteem and body image perception. Databases such as PubMed, SciELO, and Dialnet were consulted, including articles between 2010 and 2025. The results indicate that micropigmentation has positive effects on the self-esteem of patients with alopecia, vitiligo, visible scars, and in the reconstruction of the areola-nipple

complex. In addition, the role of nursing in emotional support and the safe application of this technique is analyzed. It is concluded that micropigmentation not only improves external appearance but also promotes personal acceptance and quality of life. It is suggested that it be included in comprehensive care protocols.

Keywords: Micropigmentation, self-esteem, nursing, body image, areolar reconstruction

INTRODUCCIÓN:

La micropigmentación terapéutica se ha establecido como una técnica innovadora y con mucho potencial dentro del ámbito sanitario, especialmente en la atención integral de pacientes que presentan alteraciones visibles de la piel derivadas de cirugías, traumatismos o patologías dermatológicas. Aunque tradicionalmente vinculada al campo de la estética, en los últimos años ha adquirido un reconocimiento creciente como una práctica de apoyo en la recuperación emocional y física de los pacientes.

En el contexto de la enfermería dermatológica, esta práctica abre nuevas posibilidades de actuación profesional, permitiendo ofrecer cuidados más humanizados, personalizados y orientados al bienestar emocional y social de los pacientes. La micropigmentación no solo restaura la apariencia física, sino que también favorece la recuperación de la identidad corporal y la confianza personal, aspectos esenciales en el proceso de adaptación tras una alteración cutánea visible o una reconstrucción mamaria.

A pesar de su potencial terapéutico, la evidencia científica que respalde su uso desde la enfermería sigue siendo limitada, y su práctica continúa siendo poco conocida en el entorno asistencial. Esta falta de estudios actualizados y de formación reglada justifica la necesidad de analizar de manera rigurosa la literatura reciente, identificando los

beneficios físicos, emocionales y sociales asociados a la micropigmentación y su posible integración en los protocolos de atención sanitaria.

En un momento en que la salud integral y la atención centrada en la persona son ejes prioritarios de la práctica enfermera, la micropigmentación terapéutica se perfila como un recurso que alinea los cuidados con los principios de humanización, calidad y seguridad asistencial, contribuyendo a la excelencia profesional y al fortalecimiento del rol enfermero dentro de los equipos multidisciplinares de salud.

OBJETIVO

Analizar los efectos de la micropigmentación terapéutica en la mejora de la autoestima e imagen corporal en personas con alteraciones visibles de la piel o sometidas a reconstrucción mamaria, así como su relevancia dentro de la práctica enfermera y su potencial integración en los cuidados dermatológicos.

METODOLOGÍA

Este trabajo se desarrolló mediante una revisión bibliográfica narrativa, cuyo propósito fue examinar y analizar la evidencia científica disponible sobre la micropigmentación terapéutica y sus efectos en la autoestima e imagen corporal en personas con alteraciones visibles de la piel o sometidas a reconstrucción mamaria.

Aunque no se trata de una revisión sistemática, se siguieron los principios de transparencia, exhaustividad y reproducibilidad recomendados por las guías PRISMA para revisiones narrativas.

La búsqueda bibliográfica se llevó a cabo entre enero y marzo de 2025, utilizando las bases de datos PubMed, SciELO, Dialnet, Elsevier y Google Scholar. Además, se consultaron documentos de organismos oficiales como la Organización Mundial de la Salud (OMS) (11), la Academia Española de Dermatología y Venereología (AEDV) (10) y la Red de Bibliotecas Universitarias (REBIUN) (16).

El rango temporal se limitó a los últimos cinco años (2020–2025), seleccionando únicamente literatura reciente y vigente que abordara la micropigmentación desde una perspectiva terapéutica o sanitaria. De manera excepcional, se incluyeron algunos artículos previos a ese período por su relevancia teórica o histórica.

Se emplearon combinaciones de descriptores MeSH y DeCS, utilizando los operadores booleanos AND y OR, adaptando las estrategias a cada base de datos.

Ejemplos de ecuaciones:

- **PubMed:** (“Micropigmentation” [MeSH Terms] OR “Permanent Makeup”) AND (“Self Concept” OR “Body

Image”) AND (“Breast Neoplasms” OR “Vitiligo” OR “Alopecia”).

- **SciELO:** (“Micropigmentación” OR “Tatuaje terapéutico”) AND (“Autoestima” OR “Imagen corporal”) AND (“Reconstrucción mamaria” OR “Dermatología”).
- **Dialnet:** (“Micropigmentación terapéutica” AND “Enfermería”) OR (“Micropigmentación” AND “Salud emocional”).

En total se identificaron 126 artículos:

- PubMed (46), SciELO (22), Dialnet (31), Google Scholar (19) y otras fuentes (8).

Tras eliminar duplicados (n=28) y aplicar los criterios de inclusión y exclusión, se seleccionaron finalmente 21 artículos para el análisis cualitativo.

El proceso de cribado se realizó en tres etapas:

1. Revisión de títulos y resúmenes.
2. Evaluación de texto completo.
3. Aplicación de los criterios metodológicos y temáticos.

Identificados (126) → Duplicados eliminados (28) → Excluidos por no cumplir criterios (77) → Incluidos en el análisis final (21).

RESULTADOS

Del total de 126 artículos identificados en las bases de datos consultadas, 21 cumplieron los criterios de inclusión establecidos para el periodo 2020–2025. Los estudios se agruparon en tres áreas temáticas principales:

1. Efectos psicológicos y emocionales de la micropigmentación.
2. Aspectos clínicos, seguridad y eficacia del procedimiento.
3. Papel del profesional de enfermería en la aplicación terapéutica.

Los resultados evidencian una mejora significativa en la autoestima, la percepción de la imagen corporal y la satisfacción personal en pacientes sometidos a micropigmentación con fines reconstructivos o correctivos (Figura 1).

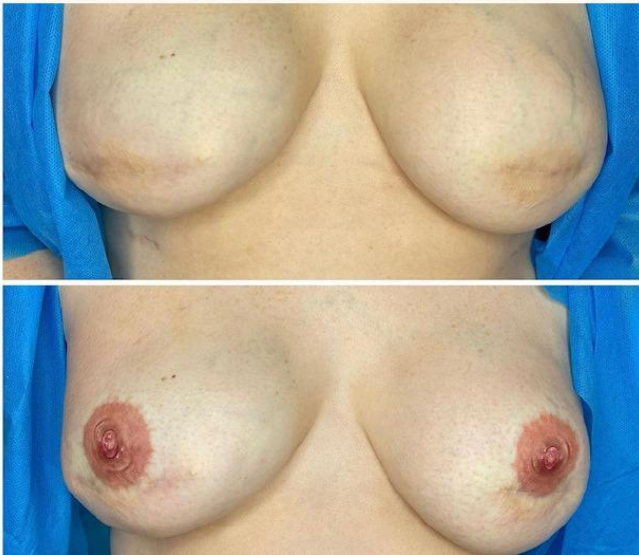

FIGURA 1: Doble mastectomía, con reconstrucción de mama con prótesis mamarias y micropigmentación de areola-pezones. Imágenes cedidas por la autora: Isabel Bastante Martín

En pacientes con pérdida de vello facial o alteraciones visibles, la micropigmentación de cejas contribuye a armonizar la expresión facial y a mejorar la autoestima percibida (Figura 2).

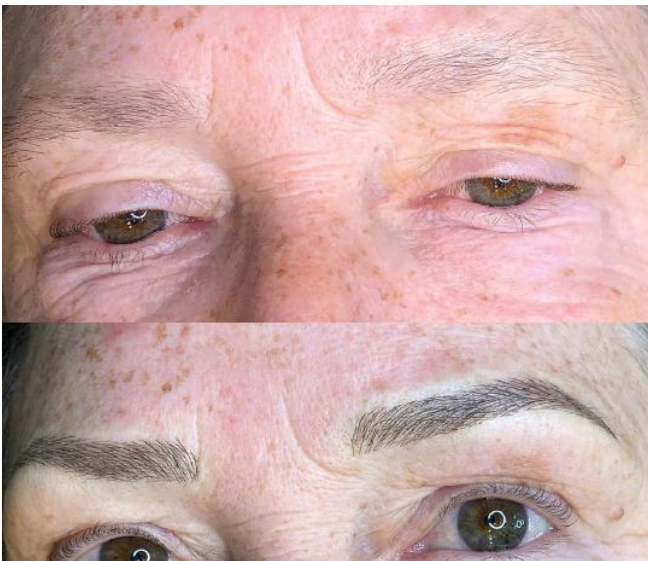

FIGURA 2: Diseño de cejas con micropigmentación. Imágenes cedidas por la autora: Isabel Bastante Martín.

En particular, los estudios de Oliveira (1) y Sherman (4) señalan que la reconstrucción del complejo areola-pezones mediante pigmentación se asocia a una reducción de la ansiedad y una mayor aceptación del propio cuerpo, contribuyendo a la reintegración social y emocional tras la cirugía mamaria.

En el ámbito dermatológico, los trabajos de Kerure (2) y Villalobos (5) destacan el papel de la micropigmentación como intervención segura y bien tolerada, con una tasa de satisfacción superior al 90 % y escasos efectos secundarios, limitados principalmente a reacciones inflamatorias leves o

hiperpigmentaciones transitorias. Estos hallazgos apoyan la validez clínica y la seguridad del procedimiento cuando se realiza bajo protocolos adecuados y por profesionales cualificados.

Respecto al rol enfermero, Padullés-Escarré (3) subrayan la importancia de la formación específica en técnicas de micropigmentación terapéutica, dentro del marco de la atención integral al paciente dermatológico. Se destaca que la enfermería puede desempeñar un papel importante en la educación sanitaria, la valoración cutánea, la prevención de complicaciones y el acompañamiento emocional, promoviendo una atención más holística y humanizada.

DISCUSIÓN

Los hallazgos coinciden en que la micropigmentación produce beneficios observables en la recuperación emocional y en la percepción corporal. Oliveira (1) y Sherman (4) destacan que la reconstrucción areolar mediante micropigmentación produce una mejora significativa de la autoestima y la percepción corporal, lo que contribuye a la recuperación de la identidad y a una mayor adherencia a los tratamientos. De igual modo, Villalobos (5) y Cash y Smolak (6) explican que la autoimagen y la autoestima están directamente relacionadas con el bienestar psicológico, reforzando el valor terapéutico de esta intervención.

Desde el punto de vista clínico, los estudios de Kerure (2) confirman que la micropigmentación presenta un perfil de seguridad elevado, sin complicaciones relevantes, siempre que se cumplan las medidas higiénico-sanitarias adecuadas y se utilicen pigmentos homologados. Estos resultados respaldan la necesidad de protocolizar la técnica dentro del entorno sanitario, garantizando estándares de calidad y seguridad equivalentes a los de otros procedimientos médicos.

El rol de la enfermería emerge como un eje fundamental. La evidencia (Padullés-Escarré (3) sugiere que la inclusión de la micropigmentación en la práctica enfermera no solo amplía las competencias profesionales, sino que también fortalece la atención integral centrada en la terapéutica, permitiendo al personal de enfermería ofrecer cuidados más completos, que atiendan tanto la dimensión física como la emocional del paciente.

Pese a los resultados positivos, se identifican limitaciones en la literatura: heterogeneidad metodológica, escasa sistematización en la medición de variables psicológicas y falta de estudios longitudinales que evalúen los efectos a largo plazo. Estos vacíos justifican la necesidad de nuevas investigaciones controladas que profundicen en los resultados terapéuticos, la duración de los efectos y la estandarización de protocolos aplicables desde la enfermería dermatológica.

La micropigmentación terapéutica se consolida como una intervención eficaz para mejorar la autoestima y la imagen corporal, contribuyendo a la aceptación personal y la calidad de vida.

CONCLUSIONES

La evidencia analizada demuestra que la micropigmentación terapéutica constituye una intervención eficaz y segura para mejorar la autoestima, la imagen corporal y el bienestar emocional en personas con alteraciones visibles de la piel o sometidas a reconstrucción mamaria.

Los estudios revisados coinciden en que esta técnica, aplicada de forma profesional y en contextos sanitarios adecuados, favorece la reconstrucción de la identidad corporal, reduce la ansiedad y mejora la calidad de vida, actuando como un recurso de apoyo psicoemocional dentro del proceso de recuperación integral del paciente.

Desde la perspectiva de la enfermería dermatológica, la micropigmentación se presenta como una oportunidad de desarrollo profesional y de ampliación de competencias, al integrar la participación enfermera resulta esencial para garantizar la seguridad, la educación sanitaria y la humanización del procedimiento, consolidando su papel dentro de los equipos multidisciplinares de salud.

Asimismo, se identifican limitaciones en la literatura actual — como la escasez de estudios longitudinales y la falta de protocolos unificados— que justifican la necesidad de nuevas investigaciones orientadas a evaluar la eficacia terapéutica y la incorporación formal de la micropigmentación en los programas de formación y práctica clínica enfermera.

En definitiva, representa una técnica humanizadora que refuerza el papel enfermero en el ámbito dermatológico y reconstructivo.

CONFLICTOS DE INTERÉS:

La autora declara no tener conflictos de interés.

FINANCIACIÓN:

El presente trabajo no ha recibido financiación específica de agencias públicas, sector comercial ni entidades sin ánimo de lucro.

CONTRIBUCIÓN DE AUTORÍA:

El manuscrito deriva de un Trabajo Fin de Máster (TFM) y ha sido elaborado íntegramente por Beatriz Velázquez García, bajo la dirección académica de Unai Sanchez Calero y Academia CTO.

RESPONSABILIDADES ÉTICAS:

Este artículo es una revisión bibliográfica, por lo que no se realizaron experimentos en seres humanos ni animales. Todas las fuentes consultadas han sido citadas

adecuadamente conforme a criterios de integridad académica y respeto a los derechos de autor.

Las fotografías presentadas son de carácter ilustrativo y no permiten la identificación de las personas. Se ha respetado la confidencialidad y los principios éticos establecidos para la publicación de material gráfico.

BIBLIOGRAFÍA

- Oliveira A, Andrade M, Faria J, Mendes A. Micropigmentação areolar: impacto psicológico e satisfação após reconstrução mamária. *Rev Bras Enferm.* 2023;76(2):e20220314.
- Kerure A, Patil S, Patil S, Naik P. Medical micropigmentation: camouflaging dermatological conditions. *Clin Dermatol Rev.* 2023;7(1):34–39.
- Padullés-Escarré C, López-Gómez J, García-Solís D, et al. Rol de enfermería en la atención integral del paciente dermatológico. *Enferm Dermatol.* 2024;18(2):45–51.
- Sherman KA, Woon S, French J. Breast reconstruction areola tattooing: psychological and satisfaction outcomes. *J Psychosoc Oncol.* 2017;35(6):679–695.
- Villalobos A. Micropigmentación correctiva en pacientes con alteraciones visibles de la piel. *Rev Mex Enferm Dermatol.* 2019;23(1):15–22.
- Cash TF, Smolak L. *Body Image: A Handbook of Science, Practice, and Prevention.* 2nd ed. New York: Guilford Press; 2011.
- Lima E, Carvalho A, Reis M. Micropigmentação terapêutica e autoestima: revisão de literatura. *Rev Enferm Atual In Derme.* 2022;101(35):e021185.
- Costa F, Ramos T, Almeida R. Micropigmentação paramédica: implicações psicológicas e sociais. *Enferm Global.* 2021;20(4):321–329.
- García-González M, Martín A, Álvarez E. Autoimagen y autoestima en mujeres tras reconstrucción mamaria. *Psicol Salud.* 2023;35(1):55–67.
- Asociación Española de Dermatología y Venereología (AEDV). *Micropigmentación en dermatología: guía práctica para profesionales.* Madrid: AEDV; 2024 [Internet]. Disponible en: <https://aedv.es/>
- Organización Mundial de la Salud (OMS). *Salud de la piel y bienestar psicológico.* Ginebra: OMS; 2024 [Internet]. Disponible en: <https://www.who.int/es/>
- Fernández N, Barrios L. Humanización del cuidado y bienestar emocional del paciente. *Cuid Enferm.* 2022;26(2):98–104.
- Pereira D, Sousa M, Almeida L. Micropigmentação e autoconceito em pacientes oncológicos. *Rev Enferm Ref.* 2020;Ser IV(27):1–9.
- Blanco J, Moreno J, Gutiérrez A. La enfermería dermatológica en la atención integral del paciente con alteraciones cutáneas. *Derm Enferm.* 2023;29(1):41–48.
- Martínez P, Cano R. Efectos psicológicos de la imagen corporal alterada: intervención enfermera. *Enferm Científica.* 2022;44(2):121–128.
- Red de Bibliotecas Universitarias (REBIUN). *Directrices para la gestión de recursos científicos en enfermería.* Madrid: CRUE Universidades Españolas; 2024 [Internet]. Disponible en: <https://www.rebiun.org/>

17. López-López P, Rodríguez A. Micropigmentación correctiva: revisión narrativa y perspectivas futuras. *Enferm Dermatol.* 2025;19(1):12–20

A PROPÓSITO DE UN CASO: TRATAMIENTO EXITOSO DE LA ENFERMEDAD DE BOWEN GIGANTE MEDIANTE TERAPIA FOTODINÁMICA CON BF-200 ALA

SUCCESSFUL TREATMENT OF GIANT BOWEN'S DISEASE WITH PHOTODYNAMIC THERAPY USING BF-200 ALA: A CASE REPORT

Autores:  Virginia Barranco Millán (*) (1), Pedro Aceituno Madera (2).

(1) Enfermera supervisora. Departamento de Dermatología. Hospital Universitario de Jaén.
(2) Facultativo Especialista Área en Dermatología Médico-Quirúrgica y Venereología. Departamento de Dermatología. Hospital Universitario de Jaén, España
ORCID: [0009-0000-1960-5382](https://orcid.org/0009-0000-1960-5382)

Contacto (*): virbami@hotmail.es

Fecha de recepción: 17/02/2026
Fecha de aceptación: 04/05/2026

Barranco-Millán V, Aceituno-Madera P. A propósito de un caso: tratamiento exitoso de la enfermedad de Bowen gigante mediante terapia fotodinámica con BF-200 ALA. *Enferm Dermatol.* 2026; 20(57): e01-e04. DOI: [10.5281/zenodo.20478732](https://doi.org/10.5281/zenodo.20478732)

RESUMEN:

La enfermedad de Bowen, un carcinoma epidermoide intraepidérmico, se trata habitualmente mediante abordaje quirúrgico; sin embargo, los datos disponibles sobre el uso de la terapia fotodinámica (TFD) en lesiones extensas son limitados y no existen informes previos que describan la monoterapia con BF-200 ALA en este contexto. Presentamos el caso de una lesión en placa de gran tamaño con resolución completa tras el tratamiento en monoterapia mediante TFD basada en BF-200 ALA, con excelentes resultados estéticos y sin evidencia de recidiva a los 12 meses de seguimiento.

Los efectos adversos se limitaron a dolor transitorio y eritema, y la paciente refirió un alto grado de satisfacción con el resultado cosmético, incluida la repoblación pilosa. Este caso aporta la primera evidencia que respalda la monoterapia con TFD con BF-200 ALA como una alternativa eficaz, bien tolerada y con resultados cosméticos favorables y sin formación de cicatriz para la enfermedad de Bowen gigante

Palabras clave: Placa Bowen Gigante, BF-200 ALA, Terapia Fotodinámica

ABSTRACT

Bowen's disease, an intraepidermal squamous cell carcinoma, is usually treated surgically; however, data on the use of photodynamic therapy (PDT) in extensive lesions are limited,

and there are no previous reports describing monotherapy with BF-200 ALA in this context. We present the case of a large plaque lesion that resolved completely after monotherapy treatment with BF-200 ALA-based PDT, with excellent cosmetic results and no evidence of recurrence at 12 months of follow-up.

Adverse effects were limited to transient pain and erythema, and the patient reported a high degree of satisfaction with the cosmetic result, including hair regrowth. This case provides the first evidence supporting BF-200 ALA photodynamic therapy monotherapy as an effective, well-tolerated alternative with favorable cosmetic results and no scarring for giant Bowen's disease.

Keywords: Giant Bowen's Disease, BF-200 ALA, Photodynamic Therapy

INTRODUCCIÓN:

La enfermedad de Bowen (EB) es una forma de carcinoma escamoso cutáneo *in situ*, caracterizada por la presencia de lesiones bien delimitadas, de aspecto eritematoso y descamativo. Aunque su progresión a carcinoma invasivo no es frecuente, puede alcanzar tasas del 3–5 % si no se trata adecuadamente, lo que justifica su abordaje terapéutico precoz.

Esta entidad se asocia principalmente a la exposición prolongada a la radiación ultravioleta (UV) y, en algunos casos, a la infección por el virus del papiloma humano (VPH) [1].

Aunque existen múltiples opciones terapéuticas eficaces — como la cirugía, quimioterapia tópica o la terapia fotodinámica (TFD)—, algunas de ellas presentan limitaciones en términos de tolerancia, resultados estéticos o aplicabilidad en pacientes con comorbilidades [2,3].

Entre estas opciones, la terapia fotodinámica (TFD) constituye una opción terapéutica eficaz y mínimamente invasiva para el tratamiento de esta enfermedad, ya que ofrece buenos resultados estéticos, una duración corta del tratamiento y la posibilidad de repetir las sesiones si fuera necesario [4-7].

Esta técnica no invasiva, utilizada en dermatología y oncología, se basa en la destrucción de células anormales, empleando una combinación de tres elementos: un precursor del agente fotosensibilizante tópico (como 5-aminolevulínico o su éster metilado) que se acumula preferentemente en las células tumorales, una fuente de luz y oxígeno. Tras la incubación del agente fotosensibilizante y su activación con luz visible, se generan especies reactivas de oxígeno que inducen daño citotóxico selectivo respetando en gran medida el tejido sano [5].

No obstante, la evidencia disponible sobre el uso de la TFD en lesiones extensas de enfermedad de Bowen es limitada y hasta la fecha no se han comunicado casos tratados en monoterapia con BF-200 ALA y TFD con luz roja [8-10].

Objetivos: Evaluar la eficacia clínica, seguridad y resultados estéticos de la TFD con BF-200 ALA en monoterapia para el tratamiento de una placa gigante de enfermedad de Bowen, como alternativa no invasiva a la cirugía.

DESARROLLO DEL CASO CLÍNICO:

Historia clínica: Se presenta el caso de una mujer de 42 años que consultó por una lesión eczematosa pruriginosa localizada detrás de la oreja izquierda, con una evolución intermitente de 5 años.

Inicialmente, se observó mejoría con corticosteroides tópicos, pero posteriormente la paciente regresó a la clínica debido al aumento de tamaño de la lesión.

Diagnóstico: Durante la exploración inicial, se identificó una placa hiperqueratósica de 6 x 5 cm en la región parietal izquierda (Figura 1). Se realizó una biopsia cutánea de la lesión, confirmándose el diagnóstico de enfermedad de Bowen. Se explicaron a la paciente las diferentes opciones terapéuticas disponibles.

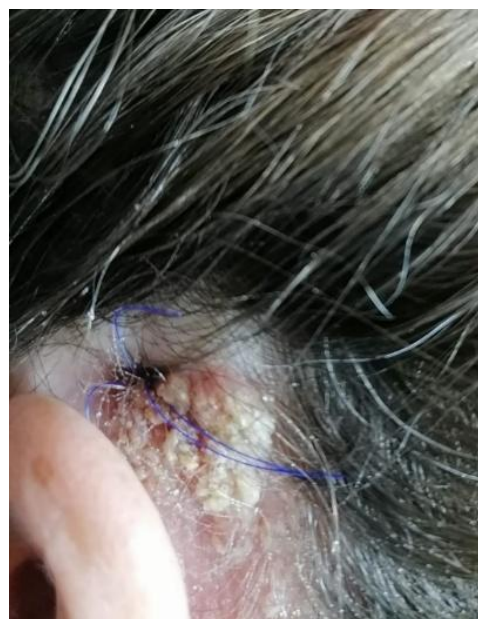

Figura 1. Estado inicial de la lesión gigante de Bowen.

Manejo y progresión: Tras la preferencia de la paciente por un método no quirúrgico, se decidió tratar la lesión con TFD utilizando BF-200 ALA (Ameluz®, Biofrontera, Leverkusen, Alemania). Previo a la TFD, se indicó la aplicación de crema de ácido salicílico al 10% sobre la zona a tratar, una vez al día durante 7 días.

El día del tratamiento, tras el desengrasado de la piel, se aplicó el gel de BF-200 ALA y se dejó incubar bajo oclusión durante 3 horas. Finalizada la fase de incubación, se retiró la oclusión y se iluminó la zona durante 10 minutos con luz roja a 635 nm y 37 J/cm², utilizando una lámpara RhodoLED® (Biofrontera, Leverkusen, Alemania).

Se realizaron tres sesiones de TFD convencional siguiendo el mismo protocolo descrito anteriormente, con intervalos de 5-6 semanas, observándose mejoría progresiva (Figura 2-3).

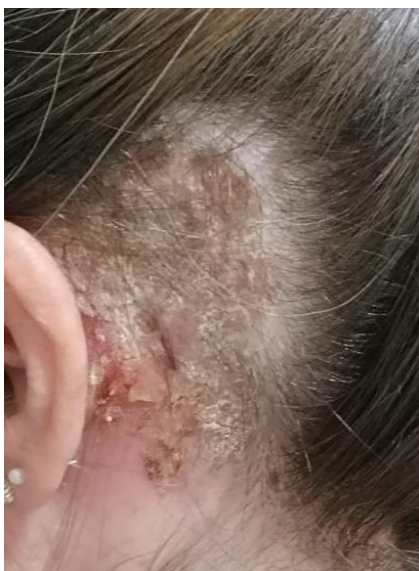

Figura 2. Evolución clínica de la lesión gigante de Bowen tras la primera sesión de TFD con luz roja y BF-200 ALA

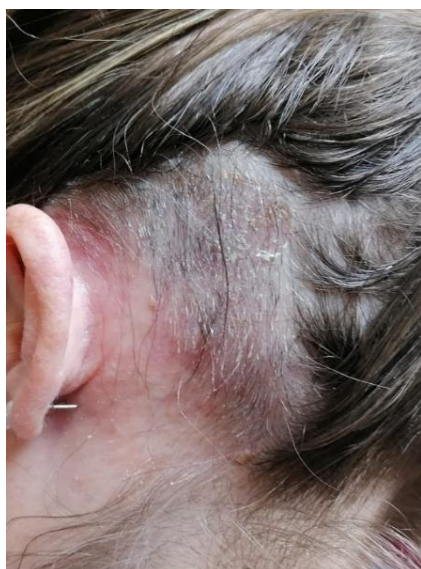

Figura 3. Evolución clínica de la lesión gigante de Bowen tras la segunda sesión de TFD con luz roja y BF-200 ALA

EVOLUCIÓN Y SEGUIMIENTO

Un mes después de la tercera sesión, la lesión se había resuelto (Figura 4) y no se evidenciaron signos de recidiva durante un año de seguimiento.

La paciente mostró dolor moderado y sensación de ardor solo durante la primera sesión de TFD, completando el tratamiento con buena tolerancia. El eritema y la descamación después de la TFD se resolvieron en una semana. Cabe destacar el crecimiento del cabello en el área después del tratamiento. La paciente se mostró muy satisfecha con el tratamiento en

general y valoró positivamente el resultado cosmético sin cicatrices.

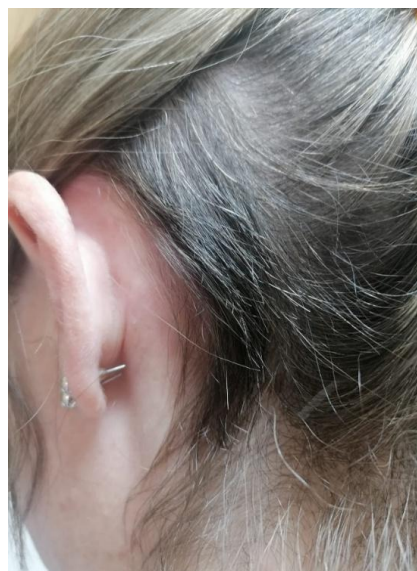

Figura 4. Resolución de la lesión un mes después de la tercera sesión de TFD con luz roja y BF-200 ALA

DISCUSIÓN

La enfermedad de Bowen (EB) es un carcinoma escamoso in situ cuya presentación típica consiste en placas bien delimitadas, eritematosas y descamativas, relacionadas principalmente con exposición crónica a radiación ultravioleta y, en algunos casos, infección por virus del papiloma humano [1].

La terapia fotodinámica (TFD) es un tratamiento eficaz y mínimamente invasivo, respaldado por múltiples revisiones y metaanálisis que destacan sus altas tasas de respuesta, menor recurrencia y excelentes resultados cosméticos frente a alternativas como 5-fluorouracilo o crioterapia [11,12].

No obstante, el uso de TFD en lesiones gigantes de EB sigue poco documentado, con la literatura centrada en series de casos que muestran tasas de respuesta altas pero variables, atribuibles a la extensión y profundidad de la lesión [13].

La introducción de nuevas formulaciones como BF-200 ALA, una nanoemulsión de ácido aminolevulínico, ha supuesto un avance significativo en TFD. Estudios *ex vivo* han demostrado mayor formación de protoporfirina IX (PpIX) y mejor penetración en comparación con formulaciones convencionales de ALA o MAL, lo que respalda su potencial superior eficacia clínica [14,15].

Hasta el momento no existían reportes de tratamiento exitoso de una lesión gigante de EB utilizando BF-200 ALA en monoterapia activada con luz roja, lo que convierte este caso en un aporte significativo para la literatura.

La respuesta observada sugiere que BF-200 ALA puede ser altamente efectivo incluso en lesiones extensas, manteniendo los beneficios cosméticos característicos de la TFD y permitiendo ciclos repetidos con baja morbilidad. La elevada eficacia y los buenos resultados estéticos, junto con la adherencia al tratamiento, posicionan esta terapia como una opción adecuada para el manejo de placas grandes de enfermedad de Bowen, no obstante, se necesitan estudios con mayor número de pacientes y seguimiento prolongado para establecer recomendaciones basadas en evidencia sólida.

RESPONSABILIDADES ÉTICAS

Se obtuvo el consentimiento informado por escrito de la paciente para la publicación de este informe de caso y de las imágenes.

CONFLICTOS DE INTERÉS

Los autores declaran no tener ningún conflicto de interés en referencia al caso clínico.

AGRADECIMIENTOS

A la Dra. Iria González Vasconcellos y a la Dra. Laura Figuerola Asencio por su apoyo en la elaboración del manuscrito.

BIBLIOGRAFÍA

1. Palaniappan V, Karthikeyan K. Bowen's Disease. Indian dermatology online journal 2022; 13: 177–89. doi: 10.4103/idoj.idoj_257_21.
2. Neubert T, Lehmann P. Bowen's disease - a review of newer treatment options. Ther.Clin Risk Manag. 2008; 4: 1085–95.
3. Sharma A, Birnie AJ, Bordea C, et al. British Association of Dermatologists guidelines for the management of people with cutaneous squamous cell carcinoma in situ (Bowen disease) 2022. The British journal of dermatology 2023; 188: 186–94. DOI: 10.1093/bjd/ljac042.
4. Zeitouni NC, Schlesinger T, Kheterpal M, et al. 5-aminolevulinic acid photodynamic therapy for the treatment of basal and squamous cell carcinoma: A systematic review. Photodiagnosis Photodyn Ther 2025: 104649. DOI: 10.1016/j.pdpdt.2025.104649.
5. Morton CA, Szeimies R-M, Basset-Seguín N, et al. European Dermatology Forum guidelines on topical photodynamic therapy 2019 Part 1: treatment delivery and established indications - actinic keratoses, Bowen's disease and basal cell carcinomas. Journal of the European Academy of Dermatology and Venereology : JEADV 2019; 33: 2225–38. DOI: 10.1111/jdv.16017.
6. Alique-García S, Alique D, Company-Quiroga J, et al. Treatment of Bowen's disease with photodynamic therapy. Observational study in 171 patients with 5-aminolaevulinic acid (BF-200 ALA) and methyl aminolaevulinate (MAL). Photodiagnosis and photodynamic therapy 2019; 28: 192–4. DOI: 10.1016/j.pdpdt.2019.08.011.
7. Zhong S, Zhang R, Mei X, Wang L. Efficacy of photodynamic therapy for the treatment of Bowen's disease: An updated systematic review and meta-analysis of randomized controlled trials. Photodiagnosis and photodynamic therapy 2020; 32: 102037. DOI: 10.1016/j.pdpdt.2020.102037.
8. Victoria-Martínez AM, Martínez-Leborans L, Ortiz-Salvador JM, Pérez-Ferriols A. Tratamiento de la enfermedad de Bowen con terapia fotodinámica y ventajas de la aplicación secuencial de imiquimod tópico. Actas dermo-sifiliográficas 2017; 108: e9-e14. DOI: 10.1016/j.ad.2016.02.017.
9. Stables GI, Stringer MR, Robinson DJ, Ash DV. Large patches of Bowen's disease treated by topical aminolaevulinic acid photodynamic therapy. The British journal of dermatology 1997; 136: 957–60.
10. Lo T-K, Chen Y-C, Liu W-T, Wong T-W. Successful treatment of giant Bowen's disease with photodynamic therapy and subsequent imiquimod in a case with chronic arsenic exposure. Photodiagnosis and photodynamic therapy 2022; 40: 103128. DOI: 10.1016/j.pdpdt.2022.103128.
11. Antonetti P, Pellegrini C, Caponio C, Bruni M, Dragone L, Mastrangelo M, et al. Photodynamic Therapy for the Treatment of Bowen's Disease: A Review on Efficacy, Non-Invasive Treatment Monitoring, Tolerability, and Cosmetic Outcome. Biomedicines. 2024;12(4):795. DOI:10.3390/biomedicines12040795
12. Xue W-L, Ruan J-Q, Liu H-Y, He H-X. Efficacy of Photodynamic Therapy for the Treatment of Bowen's Disease: A Meta-analysis of Randomized Controlled Trials. Dermatology. 2022;238(3):542-550. DOI:10.1159/000519319
13. *Photodynamic therapy in the treatment of extensive Bowen disease.* J Am Acad Dermatol. 2013;68(4 Suppl 1):AB164. Disponible en: [https://www.jaad.org/article/S0190-9622\(12\)01957-3/fulltext](https://www.jaad.org/article/S0190-9622(12)01957-3/fulltext)
14. Maisch T, Santarelli F, Schreml S, Babilas P, Szeimies R-M. Fluorescence induction of protoporphyrin IX by a new 5-aminolevulinic acid nanoemulsion used for photodynamic therapy in a full-thickness ex vivo skin model. Publikationsserver der Universität Regensburg. 2024. Disponible en: <https://epub.uni-regensburg.de/65896/>
15. Schmitz L, Novak B, Hoeh A-K, Luebbert H, Dirschka T. Epidermal penetration and protoporphyrin IX formation of two different 5-aminolevulinic acid formulations in ex vivo human skin. Photodiagn Photodyn Ther. 2016;14:40-46. Disponible en: https://www.ruhr-uni-bochum.de/tierphys/paper/Photodiagnosis_Photodyn_The_r_2016_14_40-16.pdf

ANEDIDIC 2025

COMUNICACIONES ORALES

<https://doi.org/10.5281/zenodo.20479478>

31 comunicaciones

ROL DE ENFERMERÍA EN EL MANEJO DE PACIENTES CON TRATAMIENTO BIOLÓGICO.

Autores: Martínez Lacambra J, Lozano Pasamón V, Murillo Fontana T, Folch Mateo C, Galindo Moreno M, Bonetti L.

Martínez Lacambra J, Lozano Pasamón V, Murillo Fontana T, Folch Mateo C, Galindo Moreno M, Bonetti L. ROL DE ENFERMERÍA EN EL MANEJO DE PACIENTES CON TRATAMIENTO BIOLÓGICO. Comunicación tipo oral, Congreso ANEDIDIC 2025; Área Temática: ENFERMERÍA DERMATOLÓGICA.

RESUMEN:

Introducción:

La dermatitis atópica (DA) y la psoriasis son patologías inflamatorias crónicas inmunomediadas, cursan con brotes recurrentes y síntomas como prurito y alteraciones en la barrera epidérmica. Ambas presentan elevada prevalencia en la población adulta e impactan significativamente en la calidad de vida. Las terapias biológicas suponen un avance en el manejo de estas patologías, ofreciendo tratamientos más eficaces y seguros. En la DA moderada-grave, Lebrikizumab ha demostrado resultados clínicos relevantes inhibiendo la IL-13. Asimismo, en la psoriasis, Tildrakizumab ha evidenciado una elevada eficacia y un perfil de seguridad favorable inhibiendo la IL-23. El objetivo de este estudio es describir la mejoría clínica y el impacto en la calidad de vida de los pacientes tratados con ambos fármacos, así como analizar el papel de enfermería en la optimización de los resultados terapéuticos, la educación sanitaria y la prevención o atención de posibles efectos adversos.

Metología:

Estudio observacional descriptivo transversal en dos cohortes de pacientes: seis con DA moderada-grave tratados con Lebrikizumab y seis con psoriasis en placas moderada grave tratados con Tildrakizumab, ambos durante 24 semanas. Se recogieron variables clínicas y de calidad de vida al inicio y a las 24 semanas, incluyendo índices de gravedad (EASI/PASI e IGA/PGA), escala numérica de prurito (NRS), Dermatology Life Quality Index (DLQI), número de brotes, uso de medicación concomitante y aparición de efectos adversos. El seguimiento enfermero incluyó educación terapéutica, supervisión de la primera administración, monitorización de la adherencia, detección de complicaciones y atención a los efectos adversos.

Resultados:

A las 24 semanas se observó una mejoría clínica significativa en ambas cohortes. En los pacientes con

DA, 5 de 6 alcanzaron una respuesta EASI75, con reducción de la severidad (IGA 0-1), acompañada de disminución de lesiones cutáneas, prurito y frecuencia de brotes, sin necesidad de corticoides sistémicos. En los pacientes con psoriasis, 5 de 6 lograron una respuesta casi completa, con reducción de la severidad (PGA 0-1), mejoría de las lesiones, prurito y ausencia de necesidad de medicación de rescate. También evidenciaron gran mejoría en la calidad del sueño y bienestar emocional, reflejada en la reducción del DLQI. No se registraron efectos adversos; únicamente un caso en el grupo de DA. El acompañamiento enfermero fue clave en la experiencia del paciente. La educación sanitaria, supervisión de la primera administración, monitorización de la adherencia, detección precoz de complicaciones y apoyo continuado contribuyeron a reforzar el autocuidado, resolver dudas y favorecer un seguimiento eficaz.

Conclusión:

/Discusión: Ambos tratamientos mostraron reducción de la carga de la enfermedad y su impacto psicosocial, menor sintomatología y mayor calidad de vida. Además, evidenciaron un perfil de seguridad elevado, sin registrarse efectos adversos graves, y su posología facilitó la adherencia. El seguimiento enfermero fue clave en la consolidación de estos beneficios, favoreciendo la adherencia y la seguridad terapéutica. La educación sanitaria, la disponibilidad como punto de contacto y la detección de complicaciones, contribuyeron a la reducción de riesgos relacionados con la enfermedad y el tratamiento. Este abordaje enfermero reforzó el autocuidado y mejoró la calidad de vida de los pacientes.

DETALLES Y DECLARACIÓN:

Área temática: ENFERMERÍA DERMATOLÓGICA.

Tipo: Oral. **Congreso:** ANEDIDIC 2025. **Conflictos de intereses:** los/as autores/as declaran no tener.

PREVALENCIA Y CARACTERÍSTICAS DE LESIONES POR PRESIÓN EN UNA CONSULTA ESPECIALIZADA DE ENFERMERÍA LESIÓN MEDULAR

Autores: Urones Cuesta P, Saavedra Illobre B, Cotos González ME, Moares Castiñeras Y, Calvo Perez AI.

Urones Cuesta P, Saavedra Illobre B, Cotos González ME, Moares Castiñeras Y, Calvo Perez AI. Prevalencia y características de lesiones por presión en una consulta especializada de enfermería lesión medular. Comunicación tipo oral, Congreso ANEDIDIC 2025; Área Temática: Manejo y Cuidado de Heridas.

RESUMEN:

Introducción:

Las lesiones por presión (LPP) constituyen una complicación frecuente y potencialmente prevenible en personas con movilidad reducida y situación de dependencia, asociándose a disminución de la calidad de vida, infecciones y aumento de costes sanitarios. La bibliografía sitúa la prevalencia de LPP en personas dependientes que residen en domicilio o en centros sociosanitarios entre el 4% y el 7%. Estos datos, sin embargo, no se refieren específicamente a población con lesión medular (LM), sino a personas dependientes sin distinguir la causa de dicha situación. En pacientes con LM, el riesgo es especialmente elevado debido a alteraciones sensitivas, inmovilidad prolongada y cambios tróficos cutáneos.

Objetivos:

- Estimar la prevalencia de pacientes con LPP atendidos en consulta de enfermería durante el año 2025.
- Describir las características de las lesiones en cuanto a número, multiplicidad, localización anatómica y categoría.

Metodología:

Estudio observacional descriptivo retrospectivo basado en los registros de la consulta de enfermería especializada en lesión medular. Se incluyeron todos los pacientes atendidos durante el año 2025. Las variables analizadas fueron: número total de pacientes atendidos, pacientes con al menos una LPP, número total de lesiones, presencia de múltiples lesiones (≥ 2 por paciente), localización anatómica y categoría de la lesión. El análisis fue descriptivo mediante frecuencias absolutas y relativas. Las LPP de categoría I no fueron registradas, por lo que el análisis se limitó a las categorías II-IV.

Resultados:

Durante 2025 se atendieron 1071 pacientes en la consulta. Se registraron 64 LPP de categoría II-IV, lo

que equivale una prevalencia del 5,98 %. 13 pacientes presentaron dos o más LPP. La localización más frecuente fue el isquion, con 37 lesiones (57,8%), seguida de sacro-coxis, con 17 (26,6%). El trocánter representó 5 lesiones (7,8%), el talón 4 (6,3%) y el maléolo 1 (1,6%). Según la categoría, predominaron las lesiones de categoría IV, con 30 casos (46,9%), seguidas de las de categoría II, con 27 (42,2%), y de las de categoría III, con 7 (10,9%).

Conclusiones:

Estos resultados deben interpretarse teniendo en cuenta que la mayoría de los estudios publicados se refieren a población dependiente general y no específicamente a personas con LM, grupo con un perfil de riesgo diferencial. En nuestra consulta especializada, predominan las lesiones isquiáticas, las categorías avanzadas y los pacientes con multilesión, lo que apunta a la existencia de un subgrupo de alta complejidad clínica. La consulta desarrolla un modelo de seguimiento preventivo sistemático basado en valoración integral del riesgo, inspección cutánea estructurada, detección precoz, control de humedad e incontinencia y revisión de silla de ruedas, cojines y otros dispositivos, junto con educación al paciente y al entorno cuidador, que se inicia ya en la unidad de hospitalización y se mantiene de forma continuada durante el seguimiento. Aunque la ausencia de registro de las lesiones de categoría I probablemente infraestima la carga real de LPP, los hallazgos refuerzan la necesidad de mantener y optimizar las estrategias de prevención, vigilancia y detección precoz en pacientes con lesión medular.

DETALLES Y DECLARACIÓN:

Área temática: Manejo y Cuidado de Heridas. **Tipo:** Oral. **Congreso:** ANEDIDIC 2025. **Conflictos de intereses:** los/as autores/as declaran no tener.

RUTINAS COSMÉTICAS COMPLEJAS EN POBLACIÓN JOVEN: IMPACTO EN LA FUNCIÓN BARRERA Y LA SALUD CUTÁNEA

Autores: Valdepeñas I AMRC.

Valdepeñas I AMRC. Rutinas cosméticas complejas en población joven: impacto en la función barrera y la salud cutánea. Comunicación tipo oral, Congreso ANEDIDIC 2025; Área Temática: Dermocosmética y cuidados de la piel.

RESUMEN:

Introducción:

Las rutinas cosméticas complejas en población joven constituyen un fenómeno emergente caracterizado por el uso de múltiples productos dermatológicos sin supervisión profesional. Este comportamiento impulsado por redes sociales se observa en niños y adolescentes que incorporan activos como exfoliantes o productos antiedad sin indicación clínica.

Objetivos:

Analizar la evidencia sobre el uso precoz de activos cosméticos en población joven y su impacto en la salud cutánea. Identificar los activos más comunes en niños y adolescentes. Sintetizar la evidencia sobre los efectos adversos reportados. Explorar la relación entre rutinas cosméticas complejas y consecuencias psicosociales.

Metodología:

Se realizó una revisión bibliográfica en PubMed incluyendo estudios publicados en los últimos cinco años centrados en población menor de 18 años.

Resultados:

Se observa un aumento del uso de rutinas complejas, con una media de 4 a 6 productos por rutina. Los activos más frecuentes incluyen retinoides, hidroxiácidos, vitamina C y péptidos. En población pediátrica, estos productos ofrecen beneficios limitados y se asocian a efectos adversos como irritación, eritema, descamación, fotosensibilidad y reacciones alérgicas. La combinación de múltiples activos incrementa estos riesgos, pudiendo alterar la barrera cutánea y favorecer la inflamación y la susceptibilidad a patógenos. La evidencia científica específica en menores es escasa, por lo que muchas recomendaciones se extrapolan de la evidencia en adultos. Además, estas prácticas se relacionan con presión social y pueden asociarse a problemas psicológicos como ansiedad, depresión, conductas obsesivas y trastorno dismórfico corporal.

Conclusiones:

Las rutinas cosméticas complejas en jóvenes suponen un riesgo tanto dermatológico como psicosocial. Se recomienda priorizar rutinas simples basadas en limpieza suave, hidratación y fotoprotección. La falta de evidencia en población pediátrica limita la elaboración de guías claras y refuerza la necesidad de educación sanitaria. Asimismo, el uso precoz de productos antiedad plantea cuestiones éticas relevantes en ausencia de indicación médica.

DETALLES Y DECLARACIÓN:

Área temática: Dermocosmética y cuidados de la piel.

Tipo: Oral. **Congreso:** ANEDIDIC 2025. **Conflictos de**

intereses: los/as autores/as declaran no tener.

VALORACIÓN INTEGRAL EN ENFERMERÍA: CUANDO UNA EXPLORACIÓN RUTINARIA REVELA UN MELANOMA ACRAL.

Autores: Oriol García MR, De Ahumada Peña S, Zarauza Lohez I.

Oriol García MR, De Ahumada Peña S, Zarauza Lohez I. Valoración integral en enfermería: cuando una exploración rutinaria revela un melanoma acral. Comunicación tipo oral, Congreso ANEDIDIC 2025; Área Temática: Enfermería Dermatológica.

RESUMEN:

Introducción:

El melanoma lentiginoso acral (MLA) constituye entre el 5% y el 10% de todos los melanomas malignos. Debido a su localización palmoplantar, estas lesiones suelen diagnosticarse en estadios avanzados al ser confundidas con frecuencia con máculas pigmentadas benignas o lesiones traumáticas, lo que condiciona un pronóstico generalmente desfavorable. En el ámbito de la Atención Primaria, la enfermera desempeña un papel clave en la detección de este tipo de lesiones gracias al seguimiento continuado de los pacientes crónicos, lo que facilita una valoración integral de los mismos. La detección precoz resulta determinante y, en este contexto, la dermatoscopia se ha consolidado como una herramienta esencial para el diagnóstico temprano.

Descripción del caso:

Se presenta el caso de un varón de 75 años con antecedentes de diabetes mellitus tipo II, obesidad e insuficiencia venosa crónica, que acude a consulta de enfermería de su centro de salud para la valoración anual protocolizada del pie en el contexto de prevención del pie diabético. Durante la exploración física sistemática, se identifica de forma incidental una mácula hiperpigmentada en la región plantar, desconocida por el paciente. A la inspección, la lesión presenta asimetría, bordes mal definidos y heterocromía (dos tonalidades de marrón y áreas blanquecino-grisáceas), con un tamaño superior a 7 mm. Se objetiva además una segunda mácula cercana de menor tamaño. Ante el hallazgo, se aplica un algoritmo de cribado simplificado para la evaluación de lesiones palmoplantares. La exploración dermatoscópica revela un patrón paralelo de la cresta en el que se observan invadidos tanto crestas como surcos, hallazgo sugestivo de melanoma acral. Se realiza diagnóstico diferencial con hematoma subcórneo, descartándose por la ausencia de coloración marrón-violácea y del patrón en "oleada" típico de la sangre extravasada, además ambas lesiones no desaparecen tras el legrado superficial. Tras comunicar el hallazgo a su médico de Atención

Primaria, se tramita una interconsulta urgente a Dermatología. El paciente es valorado en el plazo de una semana, confirmándose la sospecha diagnóstica y programándose la exéresis quirúrgica de la lesión para estudio anatomopatológico.

Conclusiones:

/ discusión: Este caso clínico pone de manifiesto la relevancia de la valoración integral de enfermería en los procesos de cribado rutinarios. Una exploración física sistemática y minuciosa permite detectar patologías silentes de elevada gravedad que pueden pasar desapercibidas al no constituir el motivo principal de consulta. Asimismo, resalta la utilidad de la implementación de algoritmos validados y del uso de la dermatoscopia en Atención Primaria por parte del personal de enfermería, lo que contribuye a mejorar la precisión diagnóstica y a optimizar la adecuación y rapidez en la derivación a atención especializada. En conclusión, la detección precoz a través de hallazgos incidentales en la práctica clínica y la eficiencia en los circuitos asistenciales constituyen factores determinantes para modificar el pronóstico del melanoma lentiginoso acral, permitiendo intervenciones en fases más tempranas y contribuyendo a la prevención de complicaciones.

DETALLES Y DECLARACIÓN:

Área temática: Enfermería Dermatológica. **Tipo:** Oral.

Congreso: ANEDIDIC 2025. **Conflictos de intereses:** los/as autores/as declaran no tener.

EFFECTIVIDAD Y EFICIENCIA UN APÓSITO DE MEMBRANA POLIMÉRICA MULTIFUNCIONAL EN PACIENTES CON PIEL FRÁGIL

Autores: Rumbo Prieto JM, Fernández Vivero MA.

Rumbo Prieto JM, Fernández Vivero MA. EFFECTIVIDAD Y EFICIENCIA UN APÓSITO DE MEMBRANA POLIMÉRICA MULTIFUNCIONAL EN PACIENTES CON PIEL FRÁGIL. Comunicación tipo oral, Congreso ANEDIDIC 2025; Área Temática: Manejo y Cuidado de Heridas.

RESUMEN:

Introducción:

Los apósitos con tecnología de membrana polimérica (matriz de poliuterano hidrofílica) multifuncional (Polymem®) contienen un limpiador autólogo de heridas suave y no tóxico (surfactante F-68), un hidratante (glicerina) que actúa también como calmante, un copolímero de almidón superabsorbente y una película de soporte semipermeable. La innovación que lo distingue de otros apósitos de cura en ambiente húmeda (ACAH), es su capacidad única de estimular la cicatrización mientras proporciona alivio del dolor (reduce la inflamación) y limpieza continua (desbridamiento autolítico) de la herida, ya sea aguda o crónica. Actualmente este apósito no está financiado por el sistema sanitario (prescripción) ni incluido en el catálogo ACAH del Servicio Galego de saúde (Sergas); sin embargo, parece adecuado realizar un estudio de revisión exploratoria en base a la evidencia disponible y el potencial clínico observado en la curación de heridas, por si hubiera que incluirlo en dicho catálogo.

Objetivo:

Revisión de la literatura sobre el uso clínico de los apósitos de membrana polimérica de la gama Polymem® y Nursicare® en pacientes con piel frágil.

Metodología:

Estudio de revisión de la literatura. Búsqueda bibliográfica mediante los descriptores “polymem”, “nursicare” y “apósitos”, en 3 bases datos de ciencias de la salud (PubMed, SCOPUS y CINAHL), en DIALNET, en Google Scholar y en la página Web del fabricante. Selección de documentos según el flujograma PRISMA y fichas de lectura crítica de la JBI. Síntesis de datos narrativa por 2 revisores.

Resultados:

De un total de 102 documentos se seleccionaron 27. Tras su revisión se observa que los apósitos de la gama Polymem® son clasificados como apósitos poliméricos multifuncionales abarcando diversos tipos de heridas y lesiones cutáneas, principalmente epidermolisis

bullosa, úlceras de diversa etiología, quemaduras, injertos, heridas traumáticas, heridas quirúrgicas, heridas crónicas y oncológicas. El uso terapéutico incluye su uso seguro en pacientes pediátricos, pacientes geriátricos con piel frágil; así como, son adecuados para las distintas fases de curación de las heridas según el concepto TIME.

Conclusiones:

La literatura revisada pone de manifiesto multitud de casos clínicos y estudios observacionales de los apósitos de la gama Polymem® con aplicación exitosa tanto para pacientes con dermatoporosis (piel frágil), como pediátricos (piel de mariposa). Se observa eficiencia en la reducción significativa del dolor, una buena gestión del exudado, una limpieza eficiente del lecho de la lesión y, un control del microclima (carga bacteriana). Su uso está considerado como buena práctica, y aunque el nivel de evidencia de los estudios no es alto, su inclusión como tratamiento de lesiones cutáneas en protocolos y guías clínicas de consenso, confirma su efectividad.

DETALLES Y DECLARACIÓN:

Área temática: Manejo y Cuidado de Heridas. **Tipo:** Oral. **Congreso:** ANEDIDIC 2025. **Conflictos de intereses:** los/as autores/as declaran no tener.

FACTORES ASOCIADOS AL ÉXITO DE LOS INJERTOS CUTÁNEOS EN EXTREMIDADES INFERIORES: ESTUDIO RETROSPECTIVO

Autores: De Miguel Luken M, Ramírez López B, Bravo Gómez MJ, Rivas Ruiz F, Toribio Montero JC, De Troya Martín M.

De Miguel Luken M, Ramírez López B, Bravo Gómez MJ, Rivas Ruiz F, Toribio Montero JC, De Troya Martín M. Factores asociados al éxito de los injertos cutáneos en extremidades inferiores: estudio retrospectivo. Comunicación tipo oral, Congreso ANEDIDIC 2025; Área Temática: Injertos de espesor total en dermatología.

RESUMEN:

Título: Factores asociados al éxito de los injertos cutáneos en extremidades inferiores en práctica clínica real: estudio retrospectivo en población envejecida

Introducción y Objetivos:

Los injertos cutáneos en extremidades inferiores representan un reto clínico relevante, especialmente en pacientes de edad avanzada, donde la viabilidad del injerto puede verse comprometida. La identificación de factores asociados al fracaso del injerto resulta clave para optimizar los resultados. El objetivo de este estudio fue evaluar la tasa de éxito de los injertos cutáneos en práctica clínica real y analizar los factores asociados a su supervivencia.

Metodología:

Estudio observacional retrospectivo de cohortes realizado en el contexto de la práctica clínica habitual, incluyendo pacientes sometidos a injertos cutáneos en miembros inferiores en el Hospital Universitario Costa del Sol (Marbella) entre 2020 y 2025. Se recogieron variables demográficas, clínicas y quirúrgicas. La variable principal fue el éxito del injerto, definido como supervivencia >90% a los 30 días. Se realizó un análisis descriptivo y comparativo según el resultado del injerto, empleando pruebas estadísticas adecuadas. El análisis estadístico se llevó a cabo con IBM SPSS Statistics versión 28.

Resultados:

Se incluyeron 57 pacientes, con edad media de 78,2 años (DE 10,2), predominando las mujeres (57,9%). La distribución tumoral fue: carcinoma basocelular (43,9%), carcinoma epidermoide (40,4%) y melanoma (15,8%). La tasa global de éxito del injerto fue del 35,1% (20/57; IC95%: 22,7–47,5), evidenciando una elevada proporción de fracaso en esta población. Los pacientes sin enfermedad cardiovascular presentaron una tasa de éxito significativamente superior en comparación con

aquellos con enfermedad cardiovascular -EC- (sin EC 62,5% vs con EC 24,4%; $p = 0,006$), constituyendo el principal factor asociado al resultado. Asimismo, se observaron menores tasas de éxito en pacientes en tratamiento anticoagulante o antiagregante (ausencia 46,4% vs presencia 24,1%) y en aquellos con enfermedad vascular periférica arterial o venosa (ausencia 38,3% vs presencia 14,3%), aunque estas diferencias no alcanzaron significación estadística.

Discusión/Conclusiones:

En una cohorte en práctica habitual, envejecida y con alta carga de comorbilidad, la tasa de éxito de los injertos cutáneos fue inferior a la descrita clásicamente (100- 67%, T. O. Smith, "When should patients begin ambulating following lower limb split skin graft surgery? A systematic review"). La enfermedad cardiovascular emerge como un factor determinante, probablemente en relación con alteraciones en la perfusión tisular y la capacidad de cicatrización. La tendencia observada en pacientes con tratamiento antitrombótico y enfermedad vascular periférica refuerza el papel de los factores hemodinámicos y locales en la viabilidad del injerto. En este contexto, el papel de enfermería resulta clave en la optimización de los cuidados pre y postoperatorios, incluyendo la preparación del lecho de la herida, el control del exudado y del sangrado, la adecuada inmovilización y el manejo de los apósitos y vendajes compresivos, aspectos todos ellos determinantes en la supervivencia del injerto. Estos hallazgos apoyan la necesidad de un abordaje multidisciplinar y de protocolos de cuidados estandarizados. Estudios con mayor tamaño muestral permitirán confirmar estos resultados.

DETALLES Y DECLARACIÓN:

Área temática: Injertos de espesor total en dermatología. **Tipo:** Oral. **Congreso:** ANEDIDIC 2025. **Conflictos de intereses:** los/as autores/as declaran no tener.

¿PODEMOS PREVENIR LA NECROSIS? REVISIÓN SOBRE EL USO DE NITROGLICERINA TÓPICA EN COLGAJOS CUTÁNEOS

Autores: Andrés Díaz P, Sánchez Simón S, García Álvarez CM.

Andrés Díaz P, Sánchez Simón S, García Álvarez CM. ¿Podemos prevenir la necrosis? Revisión sobre el uso de nitroglicerina tópica en colgajos cutáneos. Comunicación tipo oral, Congreso ANEDIDIC 2025; Área Temática: Manejo y cuidado de heridas.

RESUMEN:

INTRODUCCIÓN:

Los colgajos son un pilar de la reconstrucción cutánea en cirugía oncológica dermatológica. La necrosis es una de sus complicaciones más frecuentes, producida generalmente por la tensión excesiva de las suturas, la formación de hematomas y la vasoconstricción, especialmente inducida por el tabaco. La necrosis suele ir precedida de isquemia y palidez cutánea, cuando la microcirculación es insuficiente pero aún viable. La nitroglicerina (NTG), al liberar óxido nítrico, produce vasodilatación local que aumenta el flujo sanguíneo y aporta propiedades antitrombóticas. Aunque su eficacia está documentada en otras áreas, su uso en dermatología es limitado.

OBJETIVOS:

1. Evaluar la evidencia científica sobre la eficacia de la nitroglicerina tópica en la prevención de la necrosis de colgajos cutáneos. 2. Analizar la reproducibilidad del uso de nitroglicerina tópica en cirugía dermatológica y definir el papel de la enfermería en la detección precoz de la isquemia.

METODOLOGÍA:

Revisión bibliográfica en PubMed, CINAHL y CUIDEN empleando los descriptores Mesh: Nitroglycerin, Surgical Flaps, Necrosis, Ischemia, Dermatologic Surgical Procedures y sus análogos DeCS en español. Se seleccionaron meta-análisis, revisiones y casos centrados en el papel de la nitroglicerina en el manejo de colgajos cutáneos. Complementariamente, se consultaron capítulos específicos de complicaciones quirúrgicas del tratado Dermatología (Bologna, 5ª ed.).

RESULTADOS:

Según el meta-análisis de referencia, el uso de NTG tópica ha demostrado reducir significativamente la incidencia de necrosis cutánea en colgajos mamarios en cirugía plástica. Aunque en cirugía dermatológica su uso no está estandarizado, existen experiencias clínicas favorables con regímenes seriados. La evidencia indica

que su eficacia es máxima en el postoperatorio inmediato, siendo cuestionable su capacidad de rescate en tejidos con mala perfusión avanzada o necrosis establecida. Respecto a la posología, debido a su corta vida media, la aplicación seriada (cada 6-8h) resulta significativamente más eficaz que la dosis única. No se ha estudiado la diferencia de eficacia según la presentación utilizada (spray o pomada). Presenta un excelente perfil de seguridad en pacientes normotensos, con efectos secundarios (cefalea o mareos) leves y poco frecuentes en dosis bajas.

DISCUSIÓN:

/CONCLUSIONES La literatura avala que la NTG tópica reduce la incidencia de necrosis al mejorar la perfusión tisular. En dermatología, a pesar de que su uso ha sido planteado y hay experiencias exitosas descritas, es necesaria la realización de estudios prospectivos que validen la eficacia, posología y seguridad de la NTG. Su uso sería útil en colgajos con alto riesgo de necrosis, ya sea por factores locales (tensión de la sutura, socavado extenso) o factores sistémicos (tabaquismo o diabetes). Además, podría aumentar la supervivencia de colgajos cutáneos con isquemia si se aborda precozmente. La estratificación del riesgo y la vigilancia clínica precoz permitirían transitar de un modelo enfermero de cuidados reactivo a uno proactivo de salvamento tisular, optimizando la viabilidad de la reconstrucción quirúrgica.

DETALLES Y DECLARACIÓN:

Área temática: Manejo y cuidado de heridas. **Tipo:** Oral. **Congreso:** ANEDIDIC 2025. **Conflictos de intereses:** los/as autores/as declaran no tener.

ENFERMERIA DERMATOLÓGICA Y DERMATITIS ATOPICA. NUESTRA EXPERIENCIA CON DUPILUMAB.

Autores: Hernández Orta MP, Escalada Abraham A, Cabañas Sainz ME, Pérez Pelegay J, Escudero Dermatologo AE, Urrez Dermatóloga FL.

Hernández Orta MP, Escalada Abraham A, Cabañas Sainz ME, Pérez Pelegay J, Escudero Dermatologo AE, Urrez Dermatóloga FL. ENFERMERIA DERMATOLÓGICA Y DERMATITIS ATOPICA. NUESTRA EXPERIENCIA CON DUPILUMAB. Comunicación tipo oral, Congreso ANEDIDIC 2025; Área Temática: Enfermería Dermatológica.

RESUMEN:

INTRODUCCIÓN:

La dermatitis atópica es una enfermedad inflamatoria crónica de la piel caracterizada por prurito intenso y lesiones eccematosas recurrentes. Puede afectar tanto a niños como adultos, alterando la calidad de vida del paciente y su entorno. Dupilumab es un tratamiento biológico indicado en casos moderados-graves, actúa bloqueando la vía de la interleucina-4 e interleucina-13 sin causar inmunosupresión generalizada. La intervención Enfermera es crucial en el manejo y la administración de los tratamientos biológicos subcutáneos, así como en la educación sanitaria, el seguimiento y apoyo a estos pacientes y sus familias para un buen control de la enfermedad.

OBJETIVOS:

- Describir el papel de Enfermería en la atención de estos pacientes. - Evaluar el impacto del seguimiento enfermero en la adherencia y control de síntomas. - Analizar y valorar los pacientes tratados con Dupilumab que atendemos en la Consulta de Enfermería Dermatológica (CEDER). METODOLOGIA: - Valoración integral, Educación sanitaria adaptada al paciente/familia: características de la enfermedad, factores desencadenantes, cuidados de la piel y de los ojos. Manejo de tratamientos tópicos, orales y subcutáneos, técnica de inyección... - Administración de tratamientos (según ficha técnica). Seguimiento y apoyo desde la CEDER en coordinación con el equipo multidisciplinar. - Estudio observacional de los pacientes en tratamiento con Dupilumab en nuestra consulta de Enfermería y su evolución.

RESULTADOS:

- Conocimiento del régimen terapéutico. Autogestión de los cuidados. Conducta de cumplimiento (medicación prescrita). - Control de riesgos: miedo/dolor, al pinchazo, reacciones leves en el punto de inyección, Conjuntivitis... - Mejora importante del prurito (NSR <4

puntos) y en consecuencia del descanso/sueño. - Buen manejo de la enfermedad con mejoría clínica de la piel y de los brotes (observable desde la semana 4 en el 70% de los pacientes) - Mejora significativa de la calidad de vida (DLQI) con alta satisfacción del paciente/familia.

DISCUSIÓN:

/ CONCLUSIONES: Dupilumab representa un gran avance terapéutico en el tratamiento de patologías crónicas como la DA grave... Mejora significativamente la gravedad clínica, el prurito y la calidad de vida con un perfil de seguridad muy favorable incluso en niños. La atención en la Consulta de Enfermería Dermatológica es clave para ofrecer cuidados integrales, personalizados y continuados al paciente y su familia, favoreciendo el autocuidado y la adherencia terapéutica para conseguir así un buen control de estas patologías.

DETALLES Y DECLARACIÓN:

Área temática: Enfermería Dermatológica. **Tipo:** Oral. **Congreso:** ANEDIDIC 2025. **Conflictos de intereses:** los/as autores/as declaran no tener.

RELACIÓN ENTRE ALERGIA A LAS PROTEÍNAS DE LECHE DE VACA EN LACTANTES Y DERMATITIS ATÓPICA

Autores: Leal Piñero NM, Caballero Romero RM, Aguilera Gómez V, Melian Mora IN, Arzola García S, Brito Sanfiel NM.

Leal Piñero NM, Caballero Romero RM, Aguilera Gómez V, Melian Mora IN, Arzola García S, Brito Sanfiel NM. Relación entre alergia a las proteínas de leche de vaca en lactantes y dermatitis atópica. Comunicación tipo oral, Congreso ANEDIDIC 2025; Área Temática: ENFERMERÍA DERMATOLÓGICA.

RESUMEN:

INTRODUCCIÓN:

. La relación entre la alergia a las proteínas de la leche de vaca (APLV) y la dermatitis atópica (DA) en lactantes es bidireccional y clínicamente significativa especialmente en los 3 primeros meses tras el nacimiento. Entre los niños con APLV, entre el 40% y el 71% desarrollan DA. Mientras que entre el 33% y el 45% de los niños con DA tienen APLV. La asociación es más fuerte en lactantes menores de 2 años y se atenúa con la edad a medida que se desarrolla la tolerancia, y el 90% logra la resolución de la APLV a los 4 años.

OBJETIVOS:

. Se realizó una revisión sistemática con metaanálisis de estudios prospectivos que evaluaron la asociación entre la lactancia materna (LM) exclusiva durante los primeros 3 meses después del nacimiento y la DA, así como en niños que tuvieron una lactancia mixta o lactancia de fórmula. Además se buscó la posible relación con antecedentes familiares de APLV.

METODOLOGÍA:

. Se realizó una búsqueda exhaustiva en bases de datos: Google Scholar, PubMed, Sci-Hub, ScienceDirect. Se analizaron 10 fuentes de un conjunto inicial de 50, utilizando 8 criterios de selección. Cada artículo fue revisado en función de 9 aspectos clave para la pregunta de investigación.

RESULTADOS:

. En lactantes menores de 2 años con DA moderada a grave, aproximadamente entre el 35 % y el 45 % presentarán APLV clínicamente relevante. La asociación es más fuerte durante el primer año de vida, especialmente en los tres primeros meses y se atenúa con la edad, a medida que se desarrolla la tolerancia. El odds ratio (OR) resumido para el efecto protector de la LM en los estudios analizados fue de 0,68 (intervalo de confianza del 95 % [IC], 0,52-0,88). Esta estimación del efecto fue mayor en el grupo de estudios en los que se

investigó por separado a los niños con antecedentes familiares de atopia (OR = 0,58; IC, 0,41-0,92) que en aquellos de poblaciones combinadas (OR = 0,84; IC, 0,59-1,19). Un pequeño subconjunto de estudios de niños sin antecedentes de atopia en familiares de primer grado no mostró asociación entre la LM y la aparición de DA (OR = 1,43; IC, 0,72-2,86). Asimismo, los antecedentes familiares importantes de atopia (70-83%) indica que muchos niños con APLV y dermatitis atópica tienen una predisposición genética subyacente a una sensibilización alérgica generalizada.

CONCLUSIÓN:

. Los antecedentes familiares de atopia están presentes en el 70-83% de los niños afectados, lo que indica una fuerte predisposición genética. La LM exclusiva durante los primeros tres meses de vida se asocia con menor incidencia de dermatitis atópica en la infancia en niños con antecedentes familiares de atopia. Paradójicamente, una mayor duración de la LM puede aumentar el riesgo de sensibilización, aunque los mecanismos siguen sin estar claros y requieren confirmación en estudios. Este efecto es menor en la población general y prácticamente nulo en niños sin familiares de primer grado con atopia lo que sugiere la recomendación de la LM a las madres de lactantes con antecedentes familiares de APLV.

DETALLES Y DECLARACIÓN:

Área temática: ENFERMERÍA DERMATOLÓGICA. **Tipo:** Oral. **Congreso:** ANEDIDIC 2025. **Conflictos de intereses:** los/as autores/as declaran no tener.

LESIONES UNGUEALES EN PACIENTES CON TRATAMIENTO ANTICANCEROSO

Autores: Rodríguez Valiente M, Fernández García LM, Ruiz Carreño P, De Finis Pallares M, Pereda Mas A, Gálvez Ucam JS.

Rodríguez Valiente M, Fernández García LM, Ruiz Carreño P, De Finis Pallares M, Pereda Mas A, Gálvez Ucam JS. LESIONES UNGUEALES EN PACIENTES CON TRATAMIENTO ANTICANCEROSO. Comunicación tipo oral, Congreso ANEDIDIC 2025; Área Temática: MANEJO Y CUIDADO DE HERIDAS.

el manejo adecuado de los mismos podría contribuir a disminuir sus efectos y evitar complicaciones.

DETALLES Y DECLARACIÓN:

Área temática: MANEJO Y CUIDADO DE HERIDAS.

Tipo: Oral. **Congreso:** ANEDIDIC 2025. **Conflictos de intereses:** los/as autores/as declaran no tener.

RESUMEN:

Introducción:

Las lesiones dermatológicas y ungueales son una complicación frecuente en pacientes que reciben tratamientos oncológicos, particularmente quimioterapia, la aparición de lesiones en las uñas y en la piel ocasionan una disminución de la calidad de vida de estos pacientes. En la unidad de lesiones oncológicas hemos realizado un registro sobre las patologías ungueales más frecuentes tratadas.

Objetivo:

Describir las patologías más frecuentes tratadas en la consulta.

Metodología:

Estudio descriptivo de los datos extraídos de registros de pacientes tratados en la consulta de lesiones oncológicas que se integra dentro de un estudio aprobado por el Comité ético de nuestro hospital "Efectos secundarios dermatológicos en pacientes con cáncer de mama en tratamiento oncológico"

Resultados:

Las lesiones fueron presentadas tanto en uñas de las manos como en uñas de los pies. Las afecciones ungueales más frecuentes que presentaron los pacientes tratados fueron: onicolisis exudativa, hematoma subungueal e hiperqueratosis subungueal. La Eritrodermia palmo plantar fue la afectación dérmica más frecuente. Los regímenes de tratamiento más frecuentes de los pacientes con estas lesiones derivados a la unidad fueron tratamientos anticancerosos con administración de Taxoles o capecitabina.

Discusión:

Los avances actuales en el tratamiento contra el cáncer mejoran la esperanza de vida de los pacientes, pero estos tratamientos no están exentos de efectos que pueden disminuir la calidad de vida de los pacientes tratados. En este estudio se describen e identifican algunos de estos efectos. La identificación adecuada y

TRATAMIENTO NUTRICIONAL DE LAS LESIONES POR PRESIÓN EN POBLACIÓN GERIÁTRICA: REVISIÓN SISTEMÁTICA

Autores: De València EPCFDPU.

De València EPCFDPU. Tratamiento nutricional de las lesiones por presión en población geriátrica: revisión sistemática. Comunicación tipo oral, Congreso ANEDIDIC 2025; Área Temática: Manejo y Cuidado de Heridas.

RESUMEN:

Introducción y Objetivos:

Las lesiones por presión (LPP) constituyen un importante problema de salud pública, especialmente en la población geriátrica, debido a su elevada prevalencia, impacto negativo en la calidad de vida y elevado coste sanitario. Se trata de heridas crónicas de origen isquémico cuya aparición y evolución están estrechamente relacionadas con múltiples factores, entre los que destaca el estado nutricional. La desnutrición es frecuente en personas mayores y se asocia tanto a un mayor riesgo de desarrollo de LPP como a un retraso en su cicatrización. A pesar de la evidencia existente, el papel del tratamiento nutricional continúa infrutilizado en la práctica clínica enfermera. El objetivo principal de este estudio fue evaluar el papel del tratamiento nutricional en el abordaje de las lesiones por presión en población geriátrica, analizando la relación entre el estado nutricional, la cicatrización de las lesiones y el uso de suplementos nutricionales orales específicos.

Metodología:

Se llevó a cabo una revisión sistemática de la literatura científica siguiendo la metodología PRISMA. La búsqueda bibliográfica se realizó en la base de datos PubMed, incluyendo artículos publicados en los últimos siete años en población humana mayor de 65 años. Se utilizaron descriptores relacionados con lesiones por presión, nutrición y cicatrización de heridas, combinados mediante operadores booleanos. Se aplicaron criterios de inclusión y exclusión previamente definidos. La calidad metodológica de los estudios seleccionados fue evaluada mediante las herramientas CASPe, adaptadas al tipo de estudio. Finalmente, se seleccionaron siete artículos para el análisis, incluyendo ensayos clínicos, revisiones sistemáticas, revisiones narrativas y estudios observacionales.

Resultados:

Los resultados evidencian una relación sólida y bidireccional entre el déficit nutricional y el desarrollo de lesiones por presión. Los pacientes geriátricos con LPP

presentan con frecuencia desnutrición, hipoalbuminemia y déficits de micronutrientes, lo que se asocia a un retraso en la cicatrización. Los estudios analizados muestran que una intervención nutricional temprana, basada en un aporte adecuado de energía y proteínas, mejora los resultados clínicos. En particular, el uso de suplementos nutricionales orales hipercalóricos e hiperproteicos enriquecidos con arginina, zinc y antioxidantes se asocia a una reducción significativa del área de la herida y a una mejora del proceso de cicatrización, en comparación con fórmulas estándar.

Discusión/Conclusiones:

El tratamiento nutricional constituye un pilar fundamental en la prevención y manejo integral de las lesiones por presión en población geriátrica. La evidencia disponible indica que la suplementación nutricional específica mejora la cicatrización y puede reducir los costes asociados al tratamiento convencional de las LPP. No obstante, se identifican limitaciones metodológicas en los estudios existentes, lo que pone de manifiesto la necesidad de investigaciones con mayor rigor y seguimiento a largo plazo. Se concluye que la enfermería desempeña un papel clave en la detección precoz del riesgo nutricional y en la implementación de intervenciones nutricionales eficaces, siendo necesaria una mayor sensibilización y formación en este ámbito para optimizar la calidad de los cuidados.

DETALLES Y DECLARACIÓN:

Área temática: Manejo y Cuidado de Heridas. **Tipo:** Oral. **Congreso:** ANEDIDIC 2025. **Conflictos de intereses:** los/as autores/as declaran no tener.

LESIÓN PROFUNDA INFECTADA EN MIEMBRO INFERIOR, SECUNDARIA A DEPILACIÓN LÁSER

Autores: Arantón Areosa L, Rumbo Prieto JM, Torrado Ares MM, Vázquez Parceró BP, Losada Novo G.

Arantón Areosa L, Rumbo Prieto JM, Torrado Ares MM, Vázquez Parceró BP, Losada Novo G. Lesión profunda infectada en miembro inferior, secundaria a depilación láser. Comunicación tipo oral, Congreso ANEDIDIC 2025; Área Temática: Caso clínico.

RESUMEN:

Introducción:

Con frecuencia atendemos lesiones a las que no se les da importancia inicialmente, infravalorando sus riesgos, hasta que aparecen complicaciones, que pueden ser graves. El síndrome de Raynaud, es un trastorno vascular que produce estrechamiento de los vasos sanguíneos, especialmente en dedos de manos y pies, que suelen desencadenarse por el frío, cambios bruscos de temperatura o estrés; entre otras cosas, provoca mala perfusión tisular periférica, lo que repercute en un retraso de la cicatrización de las heridas (la restricción circulatoria crónica, limita la oxigenación tisular). Descripción del Caso Paciente de 28 años, con antecedentes de síndrome de Raynaud y valvulopatía inmunomediada, que consulta por una úlcera en miembro inferior, secundaria a tratamiento con láser para depilación. Presenta una herida en tercio distal anterolateral de la pierna izquierda (MII), de un mes de evolución, que le originaron en un tratamiento depilatorio con láser. Refiere que inició con eritema, que fue progresando en extensión y profundidad a pesar del tratamiento tópico (povidona iodada). En la primera consulta se observa una úlcera profunda en MII, con afectación de piel, tejido celular subcutáneo y fascia muscular. Lecho de la lesión con tejido esfacelar y fibrinoso abundante, exudado moderado y dolor al tacto, así como signos inflamatorios perilesionales. Ambas piernas con pulsos palpables y sin edemas. - Curas inicial: limpieza con suero fisiológico, desbridamiento cortante tras asepsia de la zona. Se aplica apósito desbridante con plata como primario y se cubre con un apósito de espuma de poliuretano como secundario. Se establece pauta de curas 2 veces por semana. En la siguiente cura se mantiene tratamiento (excepto desbridamiento); se recomienda tratamiento postural anti edemas. - En una semana, la herida está más limpia, sin dolor y exudado escaso, aunque persiste en parte, tejido esfacelar. Se mantiene pauta de curas. - En dos semanas, la herida está limpia y sin signos de infección, comenzando epitelización a partir de los

bordes. Se cambia de apósito primario, colocando uno de poliacrilato de amonio, modulador de metaloproteasas como primario y el de espuma como secundario. - A las tres semanas continua con buena evolución y progresando la epitelización, por lo que pasamos a curar solo con limpieza y apósito de espuma de poliuretano con cara de contacto de silicona. Al cabo de un mes, la herida está totalmente epitelizada, por lo la paciente recibe el alta clínica.

Conclusiones:

Cualquier herida, incluso pareciendo banal, corre el riesgo de complicarse si no recibe la atención adecuada, principalmente en pacientes que presenten otras patologías que pueden interferir en la cicatrización, en los que siempre se debe realizar una valoración minuciosa y tratarla como lesión de riesgo, con un seguimiento minucioso, para evitar complicaciones. Con un plan de cuidados individualizado y un tratamiento siguiendo los principios de la cura en ambiente húmedo y la estrategia TIMERS, la úlcera epitelizó de forma satisfactoria en un tiempo razonable.

DETALLES Y DECLARACIÓN:

Área temática: Caso clínico. **Tipo:** Oral. **Congreso:** ANEDIDIC 2025. **Conflictos de intereses:** los/as autores/as declaran no tener.

PEDISEMÁFORO: HERRAMIENTA DE APOYO PARA LA SELECCIÓN SEGURA DE PRODUCTOS EN PIEL NEONATAL Y PEDIÁTRICA.

Autores: Fernández Gronewold V, Sande Piñeiro M, López Sande L, Sainz Rial B, Fernández Pereira S.

Fernández Gronewold V, Sande Piñeiro M, López Sande L, Sainz Rial B, Fernández Pereira S. PEDISEMÁFORO: HERRAMIENTA DE APOYO PARA LA SELECCIÓN SEGURA DE PRODUCTOS EN PIEL NEONATAL Y PEDIÁTRICA. Comunicación tipo oral, Congreso ANEDIDIC 2025; Área Temática: manejo y cuidados de la piel.

RESUMEN:

Introducción:

y objetivo: La piel neonatal y pediátrica presenta una inmadurez estructural y funcional que la hace especialmente vulnerable al daño cutáneo, especialmente en el entorno hospitalario, donde la exposición frecuente a dispositivos médicos y apósitos de alta adhesividad incrementa el riesgo de lesiones cutáneas asociadas a la dependencia. En la práctica clínica, muchas decisiones sobre el uso de productos para el cuidado de la piel pediátrica se basan todavía en la extrapolación de recomendaciones desarrolladas para población adulta. Sin embargo, diversas organizaciones científicas internacionales y nacionales, como el National Pressure Injury Advisory Panel (NPIAP), el European Pressure Ulcer Advisory Panel (EPUAP), el Pan Pacific Pressure Injury Alliance (PPPIA) y el Grupo Nacional para el Estudio y Asesoramiento en Úlceras por Presión y Heridas Crónicas (GNEAUPP), reconocen que la población neonatal y pediátrica presenta características cutáneas específicas que requieren recomendaciones propias; en este contexto, resulta necesario desarrollar herramientas que faciliten la toma de decisiones seguras adaptadas a estas particularidades.

Objetivo:

describir el desarrollo de PEDISEMÁFORO como herramienta de apoyo a la toma de decisiones enfermeras en la selección segura de productos para el cuidado de la piel neonatal y pediátrica.

Metodología:

Estudio observacional descriptivo desarrollado por el Grupo de Piel de la Unidad de Neonatología del Complejo Hospitalario Universitario de Santiago de Compostela, en el que se elaboró una cartelera clínica visual de productos de cura en ambiente húmedo para población neonatal y pediátrica. La selección de productos se realizó mediante consenso de grupo nominal tras la revisión de evidencia científica, fichas técnicas oficiales y guías internacionales de cuidado de

la piel pediátrica, complementándose posteriormente con técnica Delphi en dos fases. El diseño del sistema se basó en los productos disponibles en el catálogo institucional del programa Úlceras Fóra del Servicio Galego de Saúde (SERGAS) e incorporó otros productos de la farmacopea española; la clasificación, los criterios de uso y el enfoque visual fueron desarrollados por el equipo enfermero y adaptados a las características fisiológicas de esta población.

Resultados:

Se desarrolló PEDISEMÁFORO, una cartelera clínica visual que integra más de 50 productos destinados al cuidado de la piel neonatal y pediátrica, organizados en cuatro bloques: prevención, apósitos primarios, apósitos secundarios y sistemas de fijación (esparadrapos y apósitos de sujeción). Cada producto se clasifica mediante un sistema tipo semáforo en tres niveles de seguridad: verde (uso seguro), amarillo (uso con precaución) y rojo (productos a evitar). La herramienta incorpora además una leyenda que indica la existencia o ausencia de estudios en población neonatal y pediátrica, permitiendo identificar de forma rápida el grado de evidencia disponible para cada producto.

Conclusiones:

PEDISEMÁFORO se presenta como una herramienta clínica que facilita y estandariza la toma de decisiones enfermeras en el cuidado de la piel neonatal y pediátrica. Su formato visual favorece la consulta rápida en el entorno asistencial y contribuye a mejorar la seguridad del paciente mediante la estandarización en la selección de productos; al estar diseñada específicamente para esta población, aporta un enfoque propio que evita la extrapolación de recomendaciones desarrolladas para adultos.

DETALLES Y DECLARACIÓN:

Área temática: manejo y cuidados de la piel. **Tipo:** Oral.

Congreso: ANEDIDIC 2025. **Conflictos de intereses:** los/as autores/as declaran no tener.

IMPACTO DEL ABORDAJE INTEGRAL DE UNA ÚLCERA HIPERTENSIVA (MARTORELL) CON APÓSITOS POLIMÉRICOS MULTIMODALES

Autores: Arantón Areosa L, Torres Álvarez P, Herrero Domínguez E, Rubianes Bouza N.

Arantón Areosa L, Torres Álvarez P, Herrero Domínguez E, Rubianes Bouza N. Impacto del abordaje integral de una úlcera hipertensiva (Martorell) con apósitos poliméricos multimodales. Comunicación tipo oral, Congreso ANEDIDIC 2025; Área Temática: Caso clínico.

RESUMEN:

Introducción:

La úlcera isquémica hipertensiva de Martorell es una lesión cutánea de difícil cicatrización, evolución incierta, dolorosa y altamente invalidante, (más frecuente en mujeres), que deriva de la obstrucción de pequeñas arteriolas en miembros inferiores (hipertensión arterial de larga evolución). Suelen localizarse en las piernas y tener como desencadenante, pequeños traumatismos. El diagnóstico es principalmente clínico (exclusión de otras causas: enfermedad venosa o arterial grave), porque requeriría biopsia para confirmación. La artritis reumatoide, como proceso autoinmune, genera un estado de inflamación crónica (vasculitis) que puede reducir el flujo sanguíneo a la zona de las heridas, interfiriendo el proceso de cicatrización.

Descripción del caso:

Paciente de 81 años con artritis reumatoide, obesidad, diabetes e hipertensión, que presenta una lesión en cara posterolateral de la pierna derecha, secundaria a traumatismo leve, que causó un pequeño hematoma subcutáneo (tratado en casa con antisépticos). Mala movilidad y nulo descanso (dolor). Presenta lesión con bordes irregulares, restos de hematoma en placa incrustados, áreas con tejido necrótico, mal olor, mucho dolor (EVA: 9) y signos inflamatorios perilesionales (no permite que le toquen). Pulsos palpables. Iniciamos abordaje con tratamiento de cura en ambiente húmedo, según acrónimo TIMERS. Para poder limpiar y desbridar, aplicamos previamente, anestésico local en crema. Curas: iniciamos con apósito desbridante con plata (primario) y espuma hidropolimérica (secundario), previa aplicación de crema barrera en bordes. No permite terapia compresiva, solo vendaje de sujeción (dolor). Mala evolución, control parcial del exudado, pero mal olor y mayor área necrosada. Día 15: Mal control del dolor, lecho necrosado, presencia de biofilm y piel perilesional de aspecto violáceo. Realizamos cultivo y cambiamos pauta de curas: Hidrofibra con plata

y apósito multicapa de espuma. Día 24: aumenta dolor (EVA: 9). Resultado cultivo: abundante flora mixta (gram + y gram -). Día 30: reduce eritema perilesional, disminución de tejido no viable, pero persiste coloración violácea en bordes y dolor importante. Se cambia tratamiento: apósito polimérico multimodal, con crema barrera en bordes. En 3 días disminuye el dolor (EVA: 2-3), mejora su movilidad y descanso, reduce el tejido no viable y aparecen zonas granuladas, aunque aumenta el exudado (es normal con este tratamiento). Conseguimos iniciar terapia compresiva ligera. Día 41: Vuelve a presentar biofilm y dolor (EVA:6); se realiza desbridamiento (aplicando crema anestésica) y se cambia a apósito polimérico multimodal con plata, manteniendo vendaje de compresión. En 3 días mejora su capacidad funcional, dolor y descanso (EVA: 2-3). La lesión progresa lentamente, sin dolor, con buena movilidad y descanso nocturno. Día 90: pasamos a cura semanal, con mejoría lenta, pero franca y progresiva, consiguiéndose prácticamente la total cicatrización en 140 días.

Conclusiones:

Las úlceras hipertensivas de Martorell suponen un gran reto terapéutico, por el intenso dolor, rápida evolución y la gran repercusión en la calidad de vida de los pacientes, máxime si confluyen otras patologías que interfieran la cicatrización. La aplicación de apósitos poliméricos multimodales ha supuesto una alternativa altamente eficaz en todos los aspectos clínicos, además de controlar el dolor y mejorar sustancialmente la calidad de vida de la paciente.

DETALLES Y DECLARACIÓN:

Área temática: Caso clínico. **Tipo:** Oral. **Congreso:** ANEDIDIC 2025. **Conflictos de intereses:** los/as autores/as declaran no tener.

TERAPIA DE PRESIÓN NEGATIVA EN EL MANEJO DE HERIDAS EN ATENCIÓN PRIMARIA: SERIE DE CASOS

Autores: Sanidad Gva RTLC, Sanidad Gva CFPC.

Sanidad Gva RTLC, Sanidad Gva CFPC. Terapia de presión negativa en el manejo de heridas en atención primaria: serie de casos. Comunicación tipo oral, Congreso ANEDIDIC 2025; Área Temática: Serie de casos en cura de heridas.

RESUMEN:

Introducción:

Las heridas constituyen un reto frecuente en la práctica clínica debido a los prolongados tiempos de cicatrización y a la elevada carga asistencial que generan. La terapia de presión negativa (TPN) ha demostrado ser una herramienta eficaz en el manejo de este tipo de lesiones, ya que favorece la gestión del exudado, reduce el edema local y estimula la formación de tejido de granulación, optimizando el lecho de la herida y acelerando el proceso de cicatrización. El objetivo de este trabajo es describir la evolución clínica de diferentes tipos de heridas tratadas mediante TPN en el ámbito de la atención primaria.

Descripción de los casos:

Se presentan cuatro casos clínicos tratados con TPN en el centro de salud Fuente de San Luis. El primer caso, paciente de 88 años con úlcera por presión en talón derecho tras hospitalización por fractura de cadera. Tras el desbridamiento del tejido necrótico y la aparición de tejido viable se inició tratamiento con TPN, observándose una reducción significativa del tamaño de la lesión tras 21 días. El segundo caso describe a una paciente de 39 años con dehiscencia abdominal tras abdominoplastia, con una lesión inicial de 10 × 6 cm y 3,5 cm de profundidad y abundante exudado. Ante la falta de control del exudado con curas en ambiente húmedo se inició TPN con espuma y depósito. Tras tres semanas se observó una reducción significativa del tamaño de la herida, continuándose posteriormente con un sistema más pequeño, hasta completar la cicatrización. El tercer caso corresponde a un paciente de 24 años con una herida traumática compleja en empeine y maléolos del pie derecho tras accidente de motocicleta. Tras el desbridamiento del tejido desvitalizado y cuando el lecho de la herida presentaba aproximadamente un 80% de tejido viable se inició TPN. Tras tres semanas de tratamiento se observó una reducción notable del tamaño de la lesión, completándose posteriormente la cicatrización mediante cura en ambiente húmedo. El cuarto caso describe a un paciente de 56 años con antecedentes de

diabetes mellitus, hipertrigliceridemia y trasplante hepático, intervenido quirúrgicamente de un lipoma en región dorsal. El paciente presentó dehiscencia de sutura en la zona quirúrgica. Tras la preparación del lecho mediante desbridamiento osmótico se inició tratamiento con TPN, observándose una evolución favorable con progresión de la cicatrización en un periodo de 21 días.

Discusión:

Los casos presentados evidencian la utilidad de la TPN en el manejo de heridas complejas de distinta etiología. Esta técnica favorece el control del exudado, reduce el edema y estimula la formación de tejido de granulación, contribuyendo a mejorar la evolución de las lesiones. Además, su utilización en atención primaria permite reducir la frecuencia de curas, optimizar el tiempo de dedicación enfermera y mejorar la calidad de vida de los pacientes.

Conclusiones:

La terapia de presión negativa constituye una estrategia eficaz y segura para el tratamiento de heridas complejas en atención primaria, favoreciendo la cicatrización y reduciendo la carga asistencial dentro del abordaje integral de las heridas.

DETALLES Y DECLARACIÓN:

Área temática: Serie de casos en cura de heridas.
Tipo: Oral. **Congreso:** ANEDIDIC 2025. **Conflictos de intereses:** los/as autores/as declaran no tener.

ACOMPAÑAMIENTO ENFERMERO EXPERTO Y ABORDAJE INTEGRAL EN CALCIFILAXIS: TRES CASOS Y REVISIÓN DE LA EVIDENCIA

Autores: Simo Sanchez B, Sanchez Gamero S, Ribas Obón E, Zamora Carmona F.

Simo Sanchez B, Sanchez Gamero S, Ribas Obón E, Zamora Carmona F. Acompañamiento enfermero experto y abordaje integral en calcifilaxis: tres casos y revisión de la evidencia. Comunicación tipo oral, Congreso ANEDIDIC 2025; Área Temática: Manejo y Cuidado de Heridas.

RESUMEN:

Introducción:

La calcifilaxis es una patología poco prevalente, grave y potencialmente mortal, caracterizada por lesiones cutáneas dolorosas, necrosis tisular y un importante impacto físico, emocional y social. El dolor intenso y persistente, junto con la ansiedad y el sufrimiento emocional, actúan como barreras relevantes para la adherencia terapéutica y la evolución clínica. Aunque el manejo suele centrarse en el tratamiento local de la herida y el control de factores fisiopatológicos, la evidencia creciente señala la necesidad de un abordaje integral y centrado en la persona. En este contexto, la enfermería experta en heridas complejas desempeña un papel clave en la coordinación del cuidado y el acompañamiento continuado.

Objetivo:

Describir la importancia del acompañamiento enfermero experto y del abordaje integral en pacientes con calcifilaxis, integrando la evidencia científica disponible y la experiencia clínica derivada del manejo de tres casos hospitalarios.

Método:

Se realizó una revisión de la literatura científica publicada entre 2023 y 2025 sobre calcifilaxis, heridas complejas, cuidados centrados en la persona, humanización de la atención y empatía clínica, a partir de bases de datos biomédicas internacionales. Paralelamente, se llevó a cabo un estudio observacional descriptivo de tres pacientes diagnosticados de calcifilaxis grave, atendidos en un hospital de agudos durante un periodo de dos años. La intervención enfermera incluyó valoración integral, manejo avanzado de la herida, control multimodal del dolor y acompañamiento emocional mediante escucha activa, educación terapéutica y coordinación interdisciplinar, liderada por la enfermera referente en heridas complejas.

Resultados:

La revisión bibliográfica confirma que los modelos de atención centrados en la persona, junto con intervenciones técnicas basadas en la evidencia, se asocian a una mejor adherencia terapéutica, mejor control del dolor y mayor satisfacción del paciente, aunque los resultados sobre la cicatrización siguen siendo limitados. En los casos clínicos analizados, dos pacientes alcanzaron la cicatrización completa de las lesiones, con resolución del dolor, mientras que uno falleció durante el seguimiento, reflejando la elevada complejidad y gravedad de la patología. En todos los casos, el acompañamiento enfermero experto facilitó la coordinación del equipo interdisciplinar, la adaptación del plan de cuidados y la atención a las necesidades psicosociales del paciente.

Conclusiones:

La atención a personas con calcifilaxis requiere un enfoque integral que trascienda el tratamiento local de la herida. El acompañamiento enfermero experto, basado en la empatía clínica, la comunicación terapéutica y la coordinación interdisciplinar, constituye un elemento clave para mejorar la calidad asistencial y la experiencia del paciente. Integrar de forma sistemática la dimensión psicosocial junto a los protocolos clínicos puede favorecer una evolución más favorable en una patología de alta complejidad y sufrimiento.

DETALLES Y DECLARACIÓN:

Área temática: Manejo y Cuidado de Heridas. **Tipo:** Oral. **Congreso:** ANEDIDIC 2025. **Conflictos de intereses:** los/as autores/as declaran no tener.

DIEZ VERIFICACIONES ENFERMERAS PARA LA ADMINISTRACIÓN SEGURA DE TERAPIAS BIOLÓGICAS EN ENFERMEDADES INMUNOMEDIADAS

Autores: – Umpi CRCCEPAED3, Muñoz Marteles R, Castro Toro J.

– Umpi CRCCEPAED3, Muñoz Marteles R, Castro Toro J. Diez verificaciones enfermeras para la administración segura de terapias biológicas en enfermedades inmunomediadas. Comunicación tipo oral, Congreso ANEDIDIC 2025; Área Temática: Enfermería Dermatológica.

RESUMEN:

Introducción y Objetivos:

La incorporación de terapias biológicas e inmunomoduladoras ha supuesto un cambio relevante en el manejo de diversas enfermedades dermatológicas inmunomediadas, como la psoriasis, la dermatitis atópica y otras dermatosis inflamatorias crónicas. Sin embargo, la complejidad de estos tratamientos introduce nuevos retos relacionados con la seguridad del paciente, la correcta conservación del medicamento, la técnica de administración y la continuidad asistencial. En este contexto, la enfermería desempeña un papel fundamental en la verificación de condiciones clínicas previas, la preparación y administración del tratamiento, así como en la educación terapéutica y el seguimiento posterior del paciente. Los modelos clásicos de seguridad en la administración de medicamentos se centran principalmente en la verificación del acto técnico, pero no siempre contemplan de forma integrada otros aspectos relevantes del proceso asistencial asociados a las terapias biológicas. El objetivo de este trabajo es desarrollar una herramienta enfermera estructurada que permita sistematizar prácticas seguras en la administración de terapias biológicas e inmunomoduladoras en el ámbito dermatológico.

Metodología:

Estudio descriptivo de desarrollo de herramienta clínica basado en la experiencia asistencial en una consulta de Enfermería de Práctica Avanzada integrada en una unidad multidisciplinar hospitalaria. A partir del modelo clásico de los “correctos” en la administración de medicamentos y de la revisión de recomendaciones relacionadas con la seguridad del paciente y el uso seguro del medicamento, se diseñó una herramienta ampliada orientada a la práctica clínica en el manejo de terapias biológicas. La herramienta se estructuró en diez verificaciones clínicas que abarcan todo el proceso terapéutico: paciente, fármaco, dosis, indicación,

momento de administración, vía, zona anatómica, técnica de administración, conservación del medicamento y registro-educación-seguimiento. La herramienta fue revisada por profesionales con experiencia en terapias biológicas y utilizada de forma preliminar en el contexto asistencial de la consulta.

Resultados:

Se desarrolló una herramienta enfermera estructurada que integra los principales puntos críticos implicados en la administración segura de terapias biológicas e inmunomoduladoras. Esta herramienta permite sistematizar la valoración previa a la administración, mejorar la trazabilidad del medicamento, reforzar la educación terapéutica del paciente y facilitar el seguimiento posterior. Asimismo, favorece la reducción de la variabilidad en la práctica clínica y contribuye a fortalecer la cultura de seguridad del paciente en el manejo de estos tratamientos.

Discusión / Conclusiones:

La herramienta propuesta constituye un recurso práctico que puede contribuir a mejorar la seguridad del paciente y la calidad asistencial en dermatología. Su aplicación permite estructurar el proceso de administración de terapias biológicas desde una perspectiva integral del cuidado enfermero, integrando aspectos clínicos, técnicos y educativos. Además, su carácter operativo facilita su incorporación en la práctica clínica diaria y presenta potencial aplicabilidad en otros entornos asistenciales donde se utilicen terapias biológicas o inmunomoduladoras, como unidades que atienden enfermedades inmunomediadas.

DETALLES Y DECLARACIÓN:

Área temática: Enfermería Dermatológica. **Tipo:** Oral. **Congreso:** ANEDIDIC 2025. **Conflictos de intereses:** los/as autores/as declaran no tener.

DERMATITIS ATÓPICA PEDIÁTRICA CON SOBREENFECCIÓN: MÁS ALLÁ DE LA CURA EN AMBIENTE HÚMEDO.

Autores: Fernandez Gronewold V, Parada Gañete S, Domínguez Martís EM, Domínguez Boga M, Garcia-magan C.

Fernandez Gronewold V, Parada Gañete S, Domínguez Martís EM, Domínguez Boga M, Garcia-magan C. DERMATITIS ATÓPICA PEDIÁTRICA CON SOBREENFECCIÓN: MÁS ALLÁ DE LA CURA EN AMBIENTE HÚMEDO. Comunicación tipo oral, Congreso ANEDIDIC 2025; Área Temática: Enfermería dermatológica.

RESUMEN:

Introducción:

Las manifestaciones cutáneas de origen inmunoalérgico en la población pediátrica representan un desafío asistencial debido a su alta prevalencia, complejidad etiológica y variabilidad clínica. La dermatitis atópica es la forma más frecuente y suele asociarse con alergias alimentarias e infecciones cutáneas secundarias que comprometen la integridad cutánea y el confort del paciente. En la literatura se destaca la coexistencia de dermatitis atópica, alergia alimentaria y mayor susceptibilidad a sobreinfección bacteriana, principalmente por *Staphylococcus aureus*, especialmente durante procesos catarrales o virales leves. En estos casos, la valoración enfermera debe considerar la lesión como “herida atópica” y reevaluar la eficacia de la cura en ambiente húmedo. El presente caso describe la evolución de las lesiones cutáneas en una niña con dermatitis atópica y alergia al huevo, analizando el impacto del diagnóstico enfermero y la selección de intervenciones orientadas a mantener la integridad cutánea, controlar la infección y mejorar el confort.

Desarrollo del caso:

Niña de 3 años con antecedentes de dermatitis atópica moderada y alergia alimentaria al huevo, en seguimiento en Alergología Pediátrica, que presenta brotes frecuentes en contexto catarral e intenso prurito nocturno. Durante un cuadro catarral desarrolla una lesión vesiculosa glútea que evoluciona rápidamente a placa exudativa con costras amarillentas y diseminación a extremidades. La cura inicial en ambiente húmedo no fue eficaz, evolucionando con supuración y extensión de las lesiones, por lo que requirió antibioterapia sistémica. Se establecieron: diagnósticos NANDA-I: 00046 Deterioro de la integridad cutánea; 00004 Riesgo de infección; 00214 Confort deteriorado (prurito); 00054 Riesgo de retraso en el proceso de cicatrización,

Resultados NOC: 1101 Integridad tisular: piel y membranas mucosas; 1605 Control del prurito; 2100 Confort físico; 0703 Severidad de infección e Intervenciones NIC: 3660 Cuidados de heridas; 6540 Control de infección; 2314 Administración de medicación tópica y sistémica; 3590 Manejo del prurito; 6610 Identificación de riesgo cutáneo. La evolución fue favorable, con resolución completa de las lesiones en aproximadamente 15 días y mejora progresiva de los indicadores NOC.

Conclusión:

El caso pone de relieve el papel fundamental de la enfermera en el manejo de lesiones cutáneas asociadas a dermatitis atópica y alergia alimentaria, subrayando la necesidad de reconocerlas como heridas atópicas donde la cura en ambiente húmedo puede resultar insuficiente. La aplicación de las taxonomías NANDA–NOC–NIC permitió estructurar objetivos, orientar intervenciones y medir resultados, favoreciendo una resolución clínica adecuada y una mejora del confort. Paralelamente, el caso invita a reflexionar sobre la falta de protocolos específicos de enfermería para el abordaje de dermatitis pediátricas complejas desde la perspectiva de herida atópica. Desarrollar guías clínicas que contemplen la valoración y el seguimiento enfermero estructurado podría reducir complicaciones infecciosas, optimizar los tiempos de cicatrización y mejorar su manejo a nivel familiar.

DETALLES Y DECLARACIÓN:

Área temática: Enfermería dermatológica. **Tipo:** Oral. **Congreso:** ANEDIDIC 2025. **Conflictos de intereses:** los/as autores/as declaran no tener.

MÁS ALLÁ DEL BISTURÍ: LA ENFERMERÍA PIEZA CLAVE EN LA DERMATITIS ASOCIADA A LA INCONTINENCIA

Autores: Bouzón Toja C, López Blanco G, Tilve Álvarez C, Carro Díaz G.

Bouzón Toja C, López Blanco G, Tilve Álvarez C, Carro Díaz G. Más allá del bisturí: la Enfermería pieza clave en la dermatitis asociada a la incontinencia. Comunicación tipo oral, Congreso ANEDIDIC 2025; Área Temática: Manejo y Cuidado de Heridas.

Área temática: Manejo y Cuidado de Heridas. **Tipo:** Oral. **Congreso:** ANEDIDIC 2025. **Conflictos de intereses:** los/as autores/as declaran no tener.

RESUMEN:

* **Introducción:** La dermatitis asociada a la incontinencia (DAI) o dermatitis perianal es una complicación habitual en adultos tras una cirugía colorrectal. Intervenciones del tipo de resecciones intestinales, cierres de ostomías o colectomías implican en un gran número de casos una alteración del patrón eliminatorio con deposiciones líquidas y frecuentes. Esta exposición continua de la zona perianal a las heces irritantes desencadena la DAI. A pesar del elevado porcentaje de casos esta complicación es infravalorada o confundida con lesiones por presión retrasando el tratamiento y recuperación, lo que supone un aumento de la estancia hospitalaria postoperatoria y retrasa también la recuperación de la normalidad y los posibles tratamientos necesarios posteriores a la intervención. * **Objetivos:** -Reunir las mejores evidencias disponibles sobre la prevención y manejo de la DAI -Crear una guía de actuación para el personal de enfermería que le permita identificar a pacientes susceptibles y prevenir o en su defecto tratar el problema con la solución más adecuada. * **Metodología:** Revisión bibliográfica sistemática en bases de datos científicas (PubMed, CINAHL, Scielo y Cuiden). Se seleccionaron artículos publicados, priorizando guías de práctica clínica y estudios observacionales. * **Conclusiones:** La dermatitis asociada a la incontinencia es una complicación prevenible que repercute en la calidad de vida del paciente tras la cirugía colorrectal. La instauración de guías de actuación basadas en la triada "limpieza-hidratación-protección" es fundamental para mantener la integridad cutánea. La detección precoz mediante escalas validadas permite diferenciar la DAI de las úlceras por presión, evitando diagnósticos erróneos y tratamientos ineficaces. En todo este proceso destaca el rol autónomo de enfermería, determinante en el manejo del paciente post-quirúrgico colorrectal. La formación continuada del equipo es la estrategia más coste-efectiva para garantizar una atención de calidad.

DETALLES Y DECLARACIÓN:

PROFUNDIDAD Y VOLUMEN CON INTELIGENCIA ARTIFICIAL: LO QUE NUNCA HABIAMOS PODIDO MEDIR EN HERIDAS COMPLEJAS

Autores: Solar Ruiz L.

Solar Ruiz L. PROFUNDIDAD Y VOLUMEN CON INTELIGENCIA ARTIFICIAL: LO QUE NUNCA HABIAMOS PODIDO MEDIR EN HERIDAS COMPLEJAS. Comunicación tipo oral, Congreso ANEDIDIC 2025; Área Temática: Manejo y cuidado de heridas.

RESUMEN:

Introducción:

La valoración precisa de heridas complejas es esencial en la práctica enfermera dermatológica. Los métodos manuales presentan variabilidad y limitaciones importantes, especialmente para estimar profundidad, volumen tisular perdido y evolución tridimensional. La inteligencia artificial (IA) se ha consolidado como una herramienta capaz de aportar mediciones objetivas y reproducibles, superando la subjetividad clínica y facilitando un análisis más completo de la herida. Su aplicación mejora la precisión diagnóstica y optimiza el seguimiento evolutivo. El objetivo es analizar la evidencia reciente sobre herramientas de IA aplicadas a la medición automática del área, profundidad y volumen en heridas complejas, evaluando su precisión, concordancia con métodos convencionales y utilidad clínica en el manejo avanzado de heridas.

Metodología:

Se realizó una revisión bibliográfica estructurada en PubMed y CINAHL, abarcando publicaciones entre 2020 y 2025. Se utilizaron términos MeSH relacionados con heridas crónicas e IA: "wound assessment", "artificial intelligence", "deep learning", "skin lesion measurement" e "image segmentation". Se aplicaron filtros: idioma (español e inglés), acceso a texto completo y tipo de publicación (estudios originales, validaciones clínicas, revisiones sistemáticas y guías clínicas). Los criterios de inclusión contemplaron estudios que evaluaran herramientas de IA para la medición automática de heridas, segmentación de bordes, análisis tisular, reconstrucción tridimensional o concordancia interobservador. Se excluyeron estudios no centrados en heridas cutáneas, artículos sin revisión por pares o con baja calidad metodológica. La búsqueda inicial identificó 27 artículos. Tras lectura crítica y aplicación de criterios de calidad (adaptación CASPe/JBI), se seleccionaron 5 estudios con validación clínica sólida y relevancia directa para el manejo enfermero. Se extrajeron datos sobre tipo de algoritmo, parámetros medidos, precisión, concordancia, aplicabilidad clínica y limitaciones reportadas.

Resultados:

Los estudios incluidos evidencian una alta concordancia entre la medición automática mediante IA y los métodos manuales tradicionales, con coeficientes de correlación intraclase superiores a 0,88. La IA no solo replica la precisión humana, sino que la supera en situaciones donde el ojo clínico y la regla milimetrada resultan insuficientes. Mostró capacidad para delimitar bordes irregulares, identificar zonas de despegamiento, diferenciar tejidos y detectar cambios sutiles que pasan inadvertidos en la valoración convencional. Varios estudios demostraron la posibilidad de reconstruir la herida en 3D, generando modelos volumétricos que permiten visualizar la pérdida tisular como una topografía cutánea. La medición de profundidad real y volumen exacto, históricamente inaccesible con métodos manuales, permitió identificar microvariaciones en la cicatrización que pueden anticipar estancamientos o complicaciones. Las aplicaciones móviles basadas en IA ofrecieron rapidez y accesibilidad, mientras que los sistemas de escritorio proporcionaron mayor precisión en reconstrucción 3D. Las principales limitaciones fueron la variabilidad en la calidad de las imágenes, la necesidad de iluminación homogénea y la falta de estandarización entre plataformas.

Conclusión:

La IA se perfila como una herramienta precisa y útil para la valoración avanzada de heridas complejas. Su capacidad para cuantificar profundidad y volumen aporta información antes inaccesible y mejora la objetividad del seguimiento. A partir de los resultados disponibles, es necesario avanzar hacia la estandarización y validación multicéntrica para garantizar su fiabilidad y aplicabilidad en distintos entornos asistenciales.

DETALLES Y DECLARACIÓN:

Área temática: Manejo y cuidado de heridas. **Tipo:** Oral. **Congreso:** ANEDIDIC 2025. **Conflictos de intereses:** los/as autores/as declaran no tener.

PROFILAXIS CON TERAPIA DE PRESIÓN NEGATIVA, EN HERIDAS QUIRÚRGICAS CERRADAS.

Autores: Schiaffino Peña C.

Schiaffino Peña C. Profilaxis con terapia de presión negativa, en heridas quirúrgicas cerradas. Comunicación tipo oral, Congreso ANEDIDIC 2025; Área Temática: Manejo y cuidado de Heridas.

RESUMEN:

Schiaffino-Peña C (1), Bargay-Juan P (2), Palomar-Albert D(1), Tortosa-Liz R(3). (1) Cátedra de Integridad y Cuidado de la Piel. Universidad Católica de Valencia San Vicente Mártir, España. (2) Servicio de Angiología y Cirugía Vascul. Hospital Consorcio Hospital General Universitario de Valencia. (3) Centro de salud Fuente de San Luis, departamento Dr. Peset

Introducción:

La terapia de presión negativa es un sistema cerrado cuya funcionalidad es la absorción de exudados, promover la angiogénesis y estimular la formación de tejido nuevo en la piel, ejerciendo presiones entre 75-120 mmHg. (1,2) Dentro de las heridas agudas, encontramos las de tipo quirúrgicas, que pueden presentar diversas complicaciones. (1,3-5). Siendo más frecuente, la infección del sitio operatorio. Menos usuales encontramos seromas, hematomas, dehiscencias.(1,2) La mayoría de la literatura actual demuestra beneficios con la terapia de presión negativa en heridas abiertas, pero también hay evidencia que discrepa su utilización en la prevención de complicaciones en heridas cerradas. Por lo que el objetivo de esta revisión sistemática es evaluar la efectividad de la terapia de presión negativa en la prevención de infección de heridas quirúrgicas, comparar la terapia de presión negativa con otros apósitos tradicionales, elaborar un algoritmo terapéutico en base a los resultados y analizar si disminuye el tiempo de cicatrización.

Material y métodos:

Se realizó una revisión sistemática, siguiendo la metodología PRISMA. Mediante el modelo PICO se formuló la pregunta de investigación. ¿Es efectiva la terapia de presión negativa en la prevención de complicaciones en heridas quirúrgicas cerradas? La búsqueda bibliográfica se obtuvo en bases de datos, como PUBMED, WOBAS, EBSCO. Se definieron criterios de inclusión y exclusión, con no más de 5 años de publicación. Se evaluó nivel de evidencia y grado de recomendación mediante escala SIGN. Se utilizaron descriptores, como: Prophylactic, Topical negative

pressure therapy surgical wound, Infection. Lenguaje Libre: Standard dressings.

Resultados:

De un total de 281 artículos revisados, se cribaron por título y resumen y sólo se analizaron 11 artículos. En relación a la evidencia científica.

Conclusión:

La mayor parte de los estudios revisados no demuestran una disminución significativa en relación a la infección de sitio quirúrgico con el uso de TPN profiláctica. Se demostró que la TPN reduce las complicaciones. Referencias: 1. Rodríguez Valiente A, Segovia Gómez T, Roldán Fidalgo A, Bermejo Martínez M, García Berrocal JR. Elaboración de un protocolo para el manejo de la herida quirúrgica en cirugía de cabeza y cuello: una cura eficaz, efectiva y eficiente en pacientes laringectomizados. Gerokomos. junio de 2014;25(2):81-9. 2. Gabriel A, Gupta S, Orgill DP. Challenges and Management of Surgical Site Occurrences. Plast Reconstr Surg. enero de 2019;143(1S):7S-10S. 3. Lee CK, Hansen SL. Management of Acute Wounds. Surg Clin North Am. junio de 2009;89(3):659-76. 4. Kujath P, Michelsen A. Wounds – From Physiology to Wound Dressing. Dtsch Arztebl Int [Internet]. 28 de marzo de 2008 [citado 28 de mayo de 2024]; Disponible en: <https://www.aerzteblatt.de/10.3238/arztebl.2008.0239> 5. García González RF, Gago Fornell M, Chumilla López S, Gaztelu Valdés V. Abordaje de enfermería en heridas de urgencias. Gerokomos. septiembre de 2013;24(3):132-8.

DETALLES Y DECLARACIÓN:

Área temática: Manejo y cuidado de Heridas. **Tipo:** Oral. **Congreso:** ANEDIDIC 2025. **Conflictos de intereses:** los/as autores/as declaran no tener.

EL PAPEL DE LA ENFERMERÍA EN EL ESTUDIO FOTOBIOLOGICO

Autores: Gonzalez Delgado S, E. Dermatología AVCF, Cañamero Pinto MP.

Gonzalez Delgado S, E. Dermatología AVCF, Cañamero Pinto MP. El papel de la enfermería en el estudio fotobiológico. Comunicación tipo oral, Congreso ANEDIDIC 2025; Área Temática: Revisión sistemática sin metaanálisis - Propuesta de protocolo.

RESUMEN:

Introducción:

La fotobiología cutánea estudia los efectos de la radiación sobre los organismos vivos. En el contexto dermatológico, la exposición solar, la radiación artificial, así como la fotoprovocación controlada, permiten tanto diagnosticar como planificar tratamientos. En este marco, el personal de enfermería dermatológica asume un papel central en la realización práctica de estos estudios, no solo en la asistencia al paciente, sino también en la gestión técnica, de seguridad, de registro de datos y de seguimiento.

Objetivo:

Describir el rol de la enfermería en el desarrollo práctico de estudios fotobiológicos.

Métodos:

Se ha realizado una búsqueda en las bases PubMed y cuiden con los MeSH: Fototest, fotoprovocación y estudio fotobiológico. Se describe la práctica clínica cotidiana desde la perspectiva enfermera, especificando los cuidados específicos antes, durante y después de los estudios.

Resultados:

Desde el punto de vista práctico, la enfermera desempeña un papel clave en: selección del paciente, información, consentimientos, ejecución de las pruebas, registro de datos, apoyo al dermatólogo para interpretación o seguimiento del paciente. Planteamos la sistemática operacional de nuestro servicio para la realización de tres de las pruebas de estudio fotobiológico: Los dos primeros estudios serían la fotoprovocación-despistaje, (que descartaría la urticaria solar) y el fototest que determina la dosis eritematosa mínima, y la fotoprovocación que es la exposición repetida de la piel a una dosis preestablecida de una determinada longitud de onda con el objetivo de reproducir las lesiones.

Discusión:

La integración de la enfermería en los estudios fotobiológicos dermatológicos, refuerza la calidad del proceso diagnóstico y terapéutico. Las aportaciones

enfermeras son fundamentales para la seguridad, reproducibilidad y aplicación clínica de la fotobiología. Estos estudios, correctamente realizados y analizados, contribuyen a un correcto diagnóstico de enfermedades que implican fotosensibilidad cutánea y orientan a posibles terapias.

Conclusiones:

La enfermería experta en dermatología que incorpora conocimientos en fotobiología, asume un importante rol en el estudio fotobiológico, desde la preparación práctica del estudio hasta el seguimiento del paciente. Su implicación mejora la calidad diagnóstica y terapéutica de las fotodermatosis en un contexto de colaboración interdisciplinaria.

DETALLES Y DECLARACIÓN:

Área temática: Revisión sistemática sin metaanálisis - Propuesta de protocolo. **Tipo:** Oral. **Congreso:** ANEDIDIC 2025. **Conflictos de intereses:** los/as autores/as declaran no tener.

ÚLCERA RECALCITRANTE POR CALCIFILAXIA: EVOLUCIÓN ENTRE INJERTO AUTÓLOGO EN SELLO Y MICROINJERTOS AUTÓLOGOS DE PIEL

Autores: Carlín Etricar@gmail.com MET, Loureiro Dermatologo IM, Padín Dermatologo CP, Guillan Dermatologo MD.

Carlín Etricar@gmail.com MET, Loureiro Dermatologo IM, Padín Dermatologo CP, Guillan Dermatologo MD. Úlcera recalcitrante por calcifilaxia: evolución entre injerto autólogo en sello y microinjertos autólogos de piel. Comunicación tipo oral, Congreso ANEDIDIC 2025; Área Temática: ÚLCERA RECALCITRANTE.

La comparación evolutiva intraindividual sugiere que los microinjertos cutáneos autólogos en suspensión pueden ofrecer ventajas clínicas frente al injerto autólogo convencional en el tratamiento de úlceras por calcifilaxia refractarias, especialmente en contextos de isquemia severa y fracaso previo de técnicas de cobertura. Se requieren estudios prospectivos para confirmar estos hallazgos

DETALLES Y DECLARACIÓN:

Área temática: ÚLCERA RECALCITRANTE. **Tipo:** Oral. **Congreso:** ANEDIDIC 2025. **Conflictos de intereses:** los/as autores/as declaran no tener.

RESUMEN:

Antecedentes y objetivos:

La calcifilaxia cutánea es una vasculopatía isquémico-necrótica infrecuente, asociada a úlceras extremadamente dolorosas, evolución tórpida y elevada morbimortalidad. A pesar del manejo sistémico optimizado, la cicatrización local continúa siendo un reto, especialmente en lesiones recalcitrantes. El objetivo de este trabajo es describir y comparar la evolución clínica de dos estrategias regenerativas autólogas locales en un mismo paciente con calcifilaxia bilateral de miembros inferiores.

Métodos:

Se presenta un caso clínico de calcifilaxia cutánea bilateral tratado bajo un régimen sistémico estable durante todo el seguimiento, que incluyó tiosulfato sódico intravenoso, control metabólico, analgesia y terapia compresiva. En una extremidad se realizó injerto autólogo en sello tras desbridamiento quirúrgico. En la extremidad contralateral, tras el fracaso del injerto convencional y la aparición de exposición tendinosa, se aplicó una estrategia basada en microinjertos cutáneos autólogos obtenidos mediante microfragmentación mecánica de piel sana, tras optimización del lecho.

Resultados:

La extremidad tratada con injerto autólogo en sello presentó una evolución lenta, con episodios infecciosos intercurrentes y dolor persistente, alcanzando la epitelización completa tras aproximadamente seis meses. En contraste, la extremidad tratada con microinjertos cutáneos autólogos mostró una rápida formación de tejido de granulación, remisión precoz del dolor y cierre completo de la lesión en un periodo aproximado de diez a doce semanas, sin complicaciones locales ni recidiva durante el seguimiento.

Conclusiones:

ESTRÍAS RUBRAS: ENFOQUE REGENERATIVO Y CALIDAD DE VIDA

Autores: Manuel T, Pereira S, Costa B, Mendonça Nunes C, Peixoto C, Mendes N.

Manuel T, Pereira S, Costa B, Mendonça Nunes C, Peixoto C, Mendes N. Estrías rubras: enfoque regenerativo y calidad de vida. Comunicación tipo oral, Congreso ANEDIDIC 2025; Área Temática: Enfermería Dermatológica y Dermocosmética.

RESUMEN:

Introducción:

Las estrías cutáneas constituyen una alteración dérmica frecuente en mujeres jóvenes y suponen un impacto relevante en la percepción corporal, la autoestima y la calidad de vida. Su aparición puede estar asociada a cambios biomecánicos de la piel, como los derivados del inicio de la actividad física, que incrementan la tensión cutánea y favorecen la disrupción de la matriz dérmica. En este contexto, los abordajes regenerativos multimodales basados en tecnologías láser y técnicas complementarias representan una estrategia terapéutica prometedora.

Objetivos:

Describir la evolución clínica y el impacto en la calidad de vida de una paciente joven con estrías rubras en la cara interna de los muslos, tratada mediante un protocolo regenerativo multimodal individualizado.

Métodos:

Paciente de sexo femenino, 25 años, fototipo II, con estrías rubras localizadas en la cara interna de los muslos, aparecidas tras el inicio de ejercicio físico regular. La evaluación inicial del impacto psicosocial se realizó mediante la escala BODY-Q™ – Appraisal of Stretch Marks, en la que la paciente manifestó sentirse extremadamente incómoda en todos los ítems evaluados. El tratamiento se inició con la asepsia de la piel, seguida de fototerapia láser de alta intensidad con Erbium:YAG, aplicada con el objetivo de inducir un proceso inflamatorio controlado, alcanzar capas más profundas de la piel y promover una renovación tisular profunda y estructural. En función de la evolución clínica, se implementó un abordaje regenerativo multimodal, progresivo e individualizado, que incluyó microdermoabrasión, orientada a la estimulación de la microcirculación y la oxigenación tisular; microagujamiento, con el objetivo de inducir la estimulación transdérmica de colágeno, activando los mecanismos de reparación cutánea y la neocolagénesis; y terapia fotodinámica con láser de baja intensidad (LED–PDT 633 nm), empleada por su efecto antiinflamatorio y bioestimulador. Se realizaron

un total de 13 sesiones, adaptando las técnicas a la respuesta biológica cutánea.

Resultados:

Tras completar el protocolo, se observó una mejora clínica significativa, caracterizada por la recuperación de la textura cutánea y una reducción evidente de la coloración rubra de las estrías. Las lesiones evolucionaron hacia estrías ligeramente albas, prácticamente imperceptibles, sin irregularidades cutáneas relevantes. De forma paralela, se constató una mejora sustancial en la percepción corporal y en la calidad de vida, refiriendo la paciente sentirse cómoda con su imagen y con la autoestima restablecida.

Conclusión:

Este caso clínico evidencia que un abordaje regenerativo multimodal, basado en láser de alta intensidad y técnicas complementarias, es una estrategia eficaz en el tratamiento de estrías rubras recientes, proporcionando mejoras clínicas objetivas y un impacto positivo clínicamente relevante en la calidad de vida de la paciente.

DETALLES Y DECLARACIÓN:

Área temática: Enfermería Dermatológica y Dermocosmética. **Tipo:** Oral. **Congreso:** ANEDIDIC 2025. **Conflictos de intereses:** los/as autores/as declaran no tener.

RECONSTRUCCIÓN ESTÉTICA DEL CONTORNO MAMARIO CON ÁCIDO HIALURÓNICO: CASO CLÍNICO

Autores: Granados Navarrete I, Huertas Zurriaga A, Cirugía Plástica CCLD, Blanco Blanco J.

Granados Navarrete I, Huertas Zurriaga A, Cirugía Plástica CCLD, Blanco Blanco J. Reconstrucción estética del contorno mamario con ácido hialurónico: caso clínico. Comunicación tipo oral, Congreso ANEDIDIC 2025; Área Temática: Técnicas reconstructivas en enfermería.

RESUMEN:

Introducción:

Las deformidades externas del contorno mamario y las irregularidades cutáneas secundarias a cirugía, procesos reconstructivos o tratamientos oncológicos constituyen un problema frecuente con impacto estético, funcional y emocional en las mujeres. Hundimientos, asimetrías, retracciones y alteraciones del relieve superficial de la mama afectan de forma directa a la percepción corporal y a la calidad de vida, especialmente en el contexto postquirúrgico y postoncológico. Tradicionalmente, el lipofilling ha sido una de las principales opciones para la reposición de volumen y la corrección de estas deformidades. Sin embargo, se trata de una técnica quirúrgica que no siempre es aceptada por las pacientes ni está exenta de limitaciones clínicas. En el ámbito de la enfermería dermatológica y los cuidados dermocosméticos, la infiltración de ácido hialurónico emerge como una alternativa mínimamente invasiva, biocompatible y modulable para la corrección de deformidades externas y la restauración del contorno mamario, actuando sobre la piel y el tejido subcutáneo.

Objetivo:

Describir la corrección de una deformidad externa del contorno mamario mediante infiltración de ácido hialurónico como alternativa mínimamente invasiva al lipofilling, desde un enfoque dermocosmético integrado en la práctica enfermera especializada.

Método (Caso clínico):

Se presenta el caso de una mujer con deformidad externa del contorno mamario caracterizada por hundimiento localizado e irregularidad del relieve cutáneo, secundaria a cirugía reconstructiva previa, descartada para lipofilling. Se realizó una infiltración selectiva de ácido hialurónico en planos subcutáneos, orientada a la reposición de volumen, la regularización del relieve superficial y la armonización del contorno mamario. El procedimiento se integró en un circuito asistencial multidisciplinar, con participación de

enfermería especializada en dermocosmética y cuidados reconstructivos. La valoración incluyó parámetros estéticos relacionados con la corrección del contorno, la regularidad del relieve cutáneo y la satisfacción percibida por la paciente.

Resultados:

La infiltración de ácido hialurónico permitió una corrección visible del hundimiento y una mejora significativa del contorno mamario, con restauración del relieve superficial y armonización de la morfología mamaria. La paciente manifestó una elevada satisfacción con el resultado estético y una mejora en su percepción corporal. El procedimiento fue bien tolerado y no se registraron complicaciones clínicas relevantes asociadas a la técnica.

Conclusiones:

Este caso clínico muestra que la infiltración de ácido hialurónico puede constituir una alternativa eficaz, segura y mínimamente invasiva al lipofilling para la corrección de deformidades externas del contorno mamario desde un enfoque dermocosmético. Su aplicación en el ámbito de la enfermería dermatológica amplía las opciones disponibles para el abordaje de alteraciones estéticas complejas, reforzando un modelo asistencial centrado en la biocompatibilidad, la personalización del tratamiento y la mejora de la experiencia corporal de las pacientes.

DETALLES Y DECLARACIÓN:

Área temática: Técnicas reconstructivas en enfermería.

Tipo: Oral. **Congreso:** ANEDIDIC 2025. **Conflictos de intereses:** los/as autores/as declaran no tener.

ADHERENCIA AL TRATAMIENTO TÓPICO EN PERSONAS CON PSORIASIS: BARRERAS Y LIMITACIONES

Autores: Iborra Palau EV, Fabado Podóloga PG.

Iborra Palau EV, Fabado Podóloga PG. Adherencia al tratamiento tópico en personas con psoriasis: barreras y limitaciones. Comunicación tipo oral, Congreso ANEDIDIC 2025; Área Temática: Psoriasis y adherencia al tratamiento.

RESUMEN:

INTRODUCCIÓN:

La psoriasis es una enfermedad inflamatoria crónica que afecta la piel y la calidad de vida. Aunque existen tratamientos tópicos eficaces, muchos pacientes presentan baja adherencia debido a su complejidad y a la escasa orientación emocional.

OBJETIVOS:

El objetivo general del estudio fue conocer la adherencia al tratamiento de emolientes y corticoides tópicos así como determinar las principales barreras que afectan a la adherencia. **METODOLOGIA** Se realizó un estudio observacional, descriptivo y transversal con una muestra de 34 personas, que contestaron a un cuestionario de 26 ítems dirigido a personas diagnosticadas con psoriasis en la provincia de Valencia, pertenecientes a la Asociación Acción Psoriasis. El análisis estadístico se realizó con SPSS v26.0, utilizando análisis bivariado, odds ratio y pruebas Chi-cuadrado o test de Fisher según la distribución.

RESULTADOS:

En general, la adherencia fue baja, especialmente en el uso de emolientes. Las mujeres presentaron mayores niveles de adherencia que los hombres. Las barreras más frecuentes para mantener una adherencia adecuada fueron el estrés, la percepción de pesadez del tratamiento y la insatisfacción con el seguimiento médico.

CONCLUSIONES:

La adherencia al tratamiento tópico en psoriasis es limitada y multifactorial, lo que subraya la necesidad de intervenciones educativas personalizadas e integrales.

PALABRAS CLAVE:

Psoriasis, adherencia al tratamiento, tópico.

DETALLES Y DECLARACIÓN:

Área temática: Psoriasis y adherencia al tratamiento.

Tipo: Oral. **Congreso:** ANEDIDIC 2025. **Conflictos de**

intereses: los/as autores/as declaran no tener.

IMPLEMENTACIÓN DE UN PROTOCOLO CLÍNICO ENFERMERO PARA LA RECONSTRUCCIÓN DEL COMPLEJO AREOLA-PEZÓN CON ÁCIDO HIALURÓNICO.

Autores: Granados Navarrete I, Huertas Zurriaga A, Cirugía Plástica CCLD, Blanco Blanco J.

Granados Navarrete I, Huertas Zurriaga A, Cirugía Plástica CCLD, Blanco Blanco J. Implementación de un protocolo clínico enfermero para la reconstrucción del complejo areola-pezones con ácido hialurónico. Comunicación tipo oral, Congreso ANEDIDIC 2025; Área Temática: Técnicas reconstructivas en enfermería.

RESUMEN:

INTRODUCCIÓN:

La reconstrucción del complejo areola-pezones (CAP) constituye la fase final del proceso reconstructivo mamario y representa un elemento clave en la restauración anatómica y simbólica tras la mastectomía. Aunque la micropigmentación permite la recreación visual del CAP, no restaura la proyección ni el volumen del pezón. La inyección subcutánea de ácido hialurónico (AH) reticulado surge como una alternativa mínimamente invasiva capaz de aportar volumen, proyección y realismo anatómico. Sin embargo, la incorporación de esta técnica en la práctica clínica requiere un modelo organizativo estructurado que garantice seguridad del paciente, homogeneidad asistencial, trazabilidad del procedimiento y calidad de cuidados. En este contexto, la enfermería de práctica avanzada en el ámbito de la dermoestética reconstructiva, desempeña un papel central en el diseño, estandarización e implementación de nuevos modelos asistenciales reconstructivos.

OBJETIVO:

Desarrollar e implementar un protocolo clínico-asistencial enfermero para la reconstrucción del CAP mediante inyección de ácido hialurónico, orientado a la estandarización del procedimiento, la seguridad clínica y la calidad asistencial.

METODOLOGÍA:

Se diseñó e implementó un protocolo clínico institucional en una unidad de patología mamaria hospitalaria, estructurado desde un enfoque de práctica avanzada en enfermería. El modelo incluyó: definición de criterios clínicos de inclusión y exclusión, diseño del circuito asistencial (derivación, valoración inicial, información, consentimiento, planificación, procedimiento, seguimiento y reevaluación), estandarización técnica del procedimiento y

establecimiento de medidas de seguridad clínica. El protocolo incorpora una secuencia asistencial en tres fases: visita de valoración y planificación, sesión inicial de reconstrucción con inyección de AH y sesión de refuerzo para optimización volumétrica y estabilidad estructural. Se definieron procedimientos de asepsia, bioseguridad, trazabilidad del material, registro clínico, seguimiento postprocedimiento y circuitos de actuación ante posibles eventos adversos. Asimismo, se establecieron indicadores de calidad y mecanismos de coordinación interdisciplinar.

RESULTADOS ESPERADOS:

La implantación del protocolo clínico permite unificar y estandarizar la reconstrucción del CAP mediante AH dentro de la práctica asistencial enfermera, garantizando una atención segura, estructurada y reproducible. La definición clara del circuito asistencial, los criterios clínicos y las fases del procedimiento facilitan una aplicación homogénea de la técnica, mejora la trazabilidad del proceso y refuerza la seguridad de las pacientes. Desde la práctica clínica, la protocolización contribuye a una atención más ordenada y de mayor calidad, favoreciendo una experiencia asistencial coherente y centrada en la persona. Este enfoque puede repercutir positivamente en la autoimagen, la percepción corporal y la calidad de vida de las mujeres mastectomizadas, al integrar la reconstrucción del pezón dentro de un proceso de cuidados planificado y continuado.

CONCLUSIONES:

El desarrollo de un protocolo clínico enfermero para la reconstrucción del CAP con ácido hialurónico constituye un modelo de implementación asistencial estructurado, seguro y reproducible. Este enfoque refuerza el papel de la enfermería de práctica avanzada en la innovación clínica, favorece la transferencia del conocimiento a la práctica asistencial y contribuye a la consolidación de nuevos modelos reconstructivos mínimamente invasivos en el ámbito de la dermatología y la patología mamaria.

DETALLES Y DECLARACIÓN:

Área temática: Técnicas reconstructivas en enfermería.

Tipo: Oral. **Congreso:** ANEDIDIC 2025. **Conflictos de**

intereses: los/as autores/as declaran no tener.

GRANULOMA PERIESTOMAL EN PEG: ABORDAJE CONJUNTO Y APRENDIZAJE CLÍNICO.

Autores: Parada, Martínez, Nuria, Laranga, De Compostela E ESU(HCUSCÁSS, Midón López M, Barbanza., Domínguez E, Barbanza. Sergas. ESPCSOO(CÁSSCE, Martís M.

Parada, Martínez, Nuria, Laranga, De Compostela E ESU(HCUSCÁSS, Midón López M, et al.. GRANULOMA PERIESTOMAL EN PEG: ABORDAJE CONJUNTO Y APRENDIZAJE CLÍNICO. Comunicación tipo oral, Congreso ANEDIDIC 2025; Área Temática: Manejo y Cuidado de Heridas..

RESUMEN:

INTRODUCCIÓN:

El granuloma periestomal es una complicación cutánea que puede desarrollarse tras la colocación de una gastrostomía endoscópica percutánea (PEG) en adultos. Se caracteriza por la proliferación de tejido de granulación alrededor del estoma y se presenta con poca frecuencia en la población adulta. Suele manifestarse de forma tardía y su fisiopatología se asocia a irritación crónica, fricción mecánica y humedad persistente, factores que favorecen la formación de tejido de granulación. El abordaje requiere identificar y corregir los factores mecánicos implicados (ajuste del dispositivo, fugas, presión o humedad periestomal). El tratamiento puede incluir corticoides tópicos de alta potencia, nitrato de plata, criocirugía intralesional o apósitos hidrocoloides. El cuidado adecuado del estoma tras la inserción de la PEG se beneficia de una coordinación efectiva entre los distintos niveles asistenciales y profesionales implicados. Este caso pretende reflexionar sobre la importancia de la prevención, la detección precoz y el abordaje interdisciplinar de esta complicación. DESARROLLO DEL CASO Varón de 73 años con antecedentes de cáncer de laringe y próstata, portador de traqueostomía permanente y PEG, independiente para las actividades básicas e instrumentales de la vida diaria. La enfermera de Atención Primaria detecta una lesión periestomal y adelanta la revisión programada con Enfermería de Endocrinología y Nutrición, registrándose una antigüedad de la lesión de tres meses. Durante un ingreso en CGD por obstrucción intestinal, la enfermera responsable identifica un granuloma periestomal e inicia tratamiento, previa consulta verbal con la enfermera estomaterapeuta, mediante aplicación de nitrato de plata, corticoide tópico y cura húmeda con alginato y espuma. Ante la recidiva, se deriva a Enfermera Estomaterapeuta, donde se realiza nueva cauterización con nitrato de plata y cura con apósito de hidrofibra con plata. Por la sospecha de persistencia de factores

mecánicos, se agiliza la valoración por Enfermería de Endocrinología y Nutrición, efectuándose el recambio de la sonda y constatando mala adaptación del dispositivo: infrainflado del balón, fricción local y adherencia. Tras la corrección, se favorece la cicatrización y no se observan nuevas recidivas.

CONCLUSIÓN:

El caso pone de relieve el papel esencial de la enfermería en la prevención y manejo de las complicaciones cutáneas asociadas a la PEG. El granuloma periestomal puede ser un signo de alerta y una oportunidad para intervenir precozmente, evitando el deterioro de la calidad de vida del paciente. La continuidad asistencial, la educación del paciente y del cuidador, y la coordinación entre nutrición, hospitalización, estomaterapia y atención primaria son pilares de un cuidado seguro y eficaz. Este caso subraya la necesidad de protocolos y rutas asistenciales compartidas que garanticen un abordaje interdisciplinar eficaz.

DETALLES Y DECLARACIÓN:

Área temática: Manejo y Cuidado de Heridas.. **Tipo:** Oral. **Congreso:** ANEDIDIC 2025. **Conflictos de intereses:** los/as autores/as declaran no tener.

IMPACTO DE LA PSORIASIS: MÁS ALLÁ DE LA PIEL

Autores: Iborra Palau EV, González Sanz M.

Iborra Palau EV, González Sanz M. Impacto de la psoriasis: más allá de la piel. Comunicación tipo oral, Congreso ANEDIDIC 2025; Área Temática: Calidad de vida en Psoriasis.

RESUMEN:

Introducción:

La psoriasis es una patología inflamatoria crónica, inmunomediada, no contagiosa, que afecta principalmente a la piel, pero cursa con repercusiones que trascienden lo físico, impactando de forma significativa en la dimensión psicosocial de las personas que la padecen. Su estigmatización y cronicidad suponen una carga emocional importante, que tiende a infravalorarse desde el enfoque clínico convencional.

Objetivo:

El presente estudio tiene como objetivo principal conocer cuál es el impacto de la psoriasis en la calidad de vida y el grado de repercusión en las diferentes esferas de la vida de estas personas.

Metodología:

Se realizó un estudio observacional, descriptivo y transversal mediante una muestra de 49 personas diagnosticadas con psoriasis, vinculadas a la asociación Acción Psoriasis en concreto de la Comunidad Valenciana. Los datos se recogieron mediante un cuestionario estructurado y telemático que abordaba variables sociodemográficas, relacionadas con la enfermedad y con la calidad de vida.

Resultados:

La mayoría de la muestra aseguraba haber sufrido ansiedad, siendo pocos los que contaban con un diagnóstico psiquiátrico y ayuda psicológica. Se detectó un impacto moderado sobre la calidad de vida y las esferas de la vida diaria. Las esferas más castigadas fueron la sexual-afectiva, el sueño y el autoconcepto. La puntuación DLQI, la esfera laboral, el sueño y el autoconcepto mostraron asociación con la presencia de ansiedad de los participantes. Las mujeres presentaron con más frecuencia ansiedad, alteraciones del sueño y mayor repercusión en su vida afectiva y sexual. El tipo de psoriasis presentó relación con la repercusión sobre la esfera laboral económica y el sueño de quienes la padecen. El sueño resultó estar correlacionado con la ayuda psicológica recibida.

Conclusión:

la psoriasis va más allá de una afección dermatológica, dado el compromiso que supone para las múltiples

dimensiones de la vida de la persona, generando sufrimiento psicológico y afectando su funcionalidad social. Por ello, es fundamental implementar un enfoque individualizado e interdisciplinar en la atención a estos pacientes, que contemple tanto los síntomas físicos como el impacto emocional y social de la enfermedad.

DETALLES Y DECLARACIÓN:

Área temática: Calidad de vida en Psoriasis. **Tipo:** Oral. **Congreso:** ANEDIDIC 2025. **Conflictos de intereses:** los/as autores/as declaran no tener.

DETECCIÓN DEL CÁNCER CUTÁNEO Y MALIGNIZACIÓN DE HERIDAS CRÓNICAS: ESTUDIO EN ENFERMERÍA DE ATENCIÓN PRIMARIA

Autores: Sanjosé Crespo I, De Valencia JCLUC.

Sanjosé Crespo I, De Valencia JCLUC. Detección del cáncer cutáneo y malignización de heridas crónicas: estudio en enfermería de Atención Primaria. Comunicación tipo oral, Congreso ANEDIDIC 2025; Área Temática: Enfermería Dermatológica.

RESUMEN:

Introducción:

el cáncer de piel es el tumor maligno más prevalente en personas de piel blanca, clasificado en melanoma y cáncer cutáneo no melanoma (CCNM); principalmente carcinoma basocelular y epidermoide. El melanoma es altamente agresivo, con elevada mortalidad en estadios avanzados, mientras que el CCNM, menos letal, presenta alta prevalencia, recurrencia y comorbilidades. Las heridas crónicas pueden malignizar, sobre todo en forma de carcinoma epidermoide, conocida como úlcera de Marjolin. La prevención y detección precoz son esenciales, siendo clave el papel de la enfermería de Atención Primaria formada en dermatoscopia, cribado e integridad cutánea.

Objetivo:

evaluar conocimientos, actitudes y recursos del personal de enfermería de Atención Primaria respecto al seguimiento de pacientes con riesgo de cáncer de piel y la detección precoz de signos de malignidad en heridas crónicas.

Material y métodos:

estudio descriptivo transversal multicéntrico en cinco centros de salud del Consorcio del Hospital General Universitario de Valencia, con aprobación del comité ético. Se utilizó un cuestionario online ad hoc con sesiones informativas previas sobre el proyecto. La recogida de datos se realizó de marzo a abril de 2025 y el análisis mediante estadística descriptiva e inferencial con SPSS.

Resultados:

participaron 31 enfermeros/as (87% mujeres) con edad media de 39,4 años. El conocimiento medio obtuvo una media de 5,81 sobre 10, sin relación con el centro de salud ni la edad, aunque con ligera asociación positiva al nivel académico. No se implementa ningún protocolo de cribado de cáncer de piel y el 96,8% no recibió formación continuada relacionada con dicho ámbito. La actitud hacia la formación y desarrollo profesional fue positiva.

Conclusiones:

existen déficits en la detección precoz de cáncer de piel y la malignización de úlceras crónicas, evidenciando la necesidad de formación específica. Aunque el nivel académico muestra una influencia positiva sobre los conocimientos, no se encontraron relaciones significativas con otras variables sociodemográficas. Se observan diferencias organizativas entre centros que afectan la continuidad del seguimiento, además de ausencia de protocolos y recursos técnicos, pese a la predisposición favorable hacia la capacitación y las intervenciones educativas.

Palabras clave:

neoplasia cutánea, detección precoz del cáncer, úlcera cutánea, enfermería de Atención Primaria, dermoscopia.

DETALLES Y DECLARACIÓN:

Área temática: Enfermería Dermatológica. **Tipo:** Oral.

Congreso: ANEDIDIC 2025. **Conflictos de intereses:** los/as autores/as declaran no tener.

INNOVACIÓN TERAPÉUTICA EN EL CUIDADO DE QUEMADURAS PEDIÁTRICAS: ABORDAJE MEDIANTE UN APÓSITO CON CAPACIDAD ANALGÉSICA.

Autores: Domínguez E, José, Casas B, Y Barbanza. MC, De Santiago EREHCGDHCUSCÁS, Parada Gañete S, Y Barbanza. C, Novío Mallón S, Fernández, Verónica, Y Barbanza. GC, Diego, Miguéns M, Gabriel.

Domínguez E, José, Casas B, Y Barbanza. MC, De Santiago EREHCGDHCUSCÁS, Parada Gañete S, et al.. INNOVACIÓN TERAPÉUTICA EN EL CUIDADO DE QUEMADURAS PEDIÁTRICAS: ABORDAJE MEDIANTE UN APÓSITO CON CAPACIDAD ANALGÉSICA. Comunicación tipo oral, Congreso ANEDIDIC 2025; Área Temática: Manejo y Cuidado de las Heridas.

RESUMEN:

Introducción:

Las quemaduras representan una causa importante de morbilidad infantil, especialmente en menores de cinco años, siendo las escaldaduras con líquidos calientes el motivo más frecuente de consulta urgente en Atención Primaria (AP). Estas lesiones cursan con dolor intenso, difícil manejo y cuyo abordaje terapéutico inadecuado puede generar ansiedad y estrés postraumático. En población pediátrica, la incorporación de intervenciones de humanización reducen la ansiedad, mejoran la adherencia y la experiencia del menor y su familia. Los nuevos apósitos hidropoliméricos destacan por su capacidad para disminuir el dolor y modular la inflamación mediante la inhibición de nociceptores y el bloqueo de la respuesta inflamatoria profunda, junto con un desbridamiento continuo que evita maniobras dolorosas. Se expone el caso de un niño de 5 años y 8 meses con quemaduras de segundo grado, cuya evolución mejoró significativamente gracias a una valoración continua, elección adecuada del apósito y control riguroso del dolor.

Desarrollo del caso:

Se presenta el caso de un niño de 5 años y 8 meses que acude a AP tras sufrir varias quemaduras producidas por leche caliente en varias zonas del cuerpo. La afectación más grave se produce en el miembro superior derecho debido al grado de profundidad (segundo grado profundo) y el tamaño de la lesión (10 x 11 cm). El tratamiento prescrito con hidrofibra de hidrocoloide con plata provocó, al quinto día de evolución, una adherencia severa al lecho de la herida. Esta situación generó un dolor intenso (EVA 8) y agitación psicomotora durante la retirada del apósito, dificultando la atención y aumentando la angustia del paciente. Ante el sufrimiento del menor y la presencia de más del 75% de tejido no viable, se decidió modificar la

pauta terapéutica, optándose por un apósito de membrana polimérica para gestionar la humedad y el dolor, complementado con un protocolo de humanización: acompañamiento materno, lenguaje adaptado, técnicas de distracción y refuerzo positivo. La respuesta clínica fue inmediata: a las 24 horas del cambio, el dolor descendió drásticamente de EVA 8 a EVA 1 y se observó una reducción significativa del tejido desvitalizado, junto con un claro avance del tejido de epitelización. Esta estrategia no solo optimizó la cicatrización, observándose un lecho limpio y una mejoría evidente, sino que transformó la experiencia del paciente, permitiendo realizar curas sin dolor y reduciendo la ansiedad asociada al procedimiento.

Conclusión:

El caso pone de manifiesto la importancia de la valoración continua, la individualización del tratamiento y la humanización de los cuidados en quemaduras pediátricas. El cambio razonado de apósito, basado en la evolución real de la herida y en la tolerancia del menor, permitió reducir de forma drástica el dolor y acelerar la epitelización.

DETALLES Y DECLARACIÓN:

Área temática: Manejo y Cuidado de las Heridas. **Tipo:** Oral. **Congreso:** ANEDIDIC 2025. **Conflictos de intereses:** los/as autores/as declaran no tener.

ANEDIDIC 2025

COMUNICACIÓN POSTER

<https://doi.org/10.5281/zenodo.20479583>

51 comunicaciones

DESBRIDAMIENTO QUIRÚRGICO, AUTOLÍTICO Y ENZIMÁTICO EN LESIÓN SACRA

Autores: Villena Molina ÁS, Navarro Martinez R, Herrero Martinez M, Lozano Puentedura I, Molina Medina R, Jimenez Vinuesa NS.

Villena Molina ÁS, Navarro Martinez R, Herrero Martinez M, Lozano Puentedura I, Molina Medina R, Jimenez Vinuesa NS.
Desbridamiento quirúrgico, autolítico y enzimático en lesión sacra. Comunicación tipo poster, Congreso ANEDIDIC 2025; Área Temática: Heridas crónicas y cuidados complejos en Atención Primaria.

RESUMEN:

Introducción:

El manejo de las lesiones por presión sacras en pacientes frágiles constituye un reto clínico frecuente en Atención Primaria. La presencia de tejido necrótico o esfacelado dificulta la progresión hacia la cicatrización y obliga a seleccionar estrategias de desbridamiento adaptadas a la evolución tisular y a las características de la paciente. En personas anticoaguladas, el procedimiento requiere además una planificación cuidadosa para garantizar la seguridad.

Descripción del caso:

Se presenta el caso de una mujer de 78 años, con deterioro cognitivo moderado, hábito tabáquico activo y tratamiento anticoagulante con acenocumarol, que desarrolló una lesión por presión sacra con escara necrótica consolidada. El abordaje se realizó en Atención Primaria mediante una estrategia secuencial de desbridamiento. En una primera fase se favoreció la delimitación del tejido no viable y, posteriormente, se practicó un desbridamiento quirúrgico superficial programado con técnica estéril, tras comprobación inmediata de INR terapéutico de 2,2. Tras la retirada del tejido necrótico principal, el tratamiento continuó con desbridamiento autolítico y enzimático, adaptando la pauta a la evolución del lecho y al control del exudado. De forma complementaria se instauraron medidas de descarga, protección de la piel perilesional con óxido de zinc y seguimiento estrecho. El apoyo de la cuidadora principal facilitó la contención emocional y la tolerancia al procedimiento.

Conclusiones/Discusión:

El caso muestra que el desbridamiento combinado, aplicado de forma escalonada y adaptado a la fase evolutiva de la lesión, puede ser eficaz y seguro en Atención Primaria. El desbridamiento quirúrgico permitió retirar la carga necrótica inicial y acelerar la transición hacia un lecho más viable, mientras que el abordaje autolítico y enzimático contribuyó a la limpieza

progresiva del tejido residual y a la preparación del lecho para la granulación. La verificación de un INR terapéutico y la disponibilidad de medidas de hemostasia aportaron seguridad clínica al procedimiento. Se resalta la utilidad de un enfoque integral, protocolizado y centrado en la evolución del tejido.

DETALLES Y DECLARACIÓN:

Área temática: Heridas crónicas y cuidados complejos en Atención Primaria. **Tipo:** Poster. **Congreso:** ANEDIDIC 2025. **Conflictos de intereses:** los/as autores/as declaran no tener.

EFICACIA Y COSTE-EFECTIVIDAD DE LA LUZ DE WOOD FRENTE LA FLUORESCENCIA DIGITAL EN HERIDAS

Autores: Hernández Maldonado I, Perich Tubert L, Mora Espinosa L.

Hernández Maldonado I, Perich Tubert L, Mora Espinosa L. Eficacia y coste-efectividad de la luz de Wood frente la fluorescencia digital en heridas. Comunicación tipo póster, Congreso ANEDIDIC 2025; Área Temática: Revisión sistemática.

RESUMEN:

Introducción:

La identificación de la carga bacteriana crítica (>10⁴ UFC/g) es determinante para el éxito terapéutico en heridas crónicas. Tradicionalmente, la luz de Wood (365 nm) ha sido la herramienta estándar para detectar *Pseudomonas aeruginosa*. Sin embargo, la reciente aparición de dispositivos de imagen de fluorescencia digital (405 nm) permite la visualización en tiempo real de una mayor variedad de patógenos y biofilm, planteando la necesidad de evaluar su superioridad clínica y su viabilidad económica.

Objetivo:

Evaluar la eficacia diagnóstica y la relación coste-efectividad de la luz de Wood frente a la fluorescencia digital en la detección de carga bacteriana en heridas.

Metodología:

Se efectuó una revisión sistemática conforme a PRISMA, con búsquedas en PubMed y Cochrane empleando términos controlados, lenguaje libre y operadores booleanos. Se incluyeron revisiones sistemáticas y de alcance publicadas entre 2016 y 2026, en inglés y español, con acceso íntegro al texto. Tras el cribado, se evaluaron variables relacionadas con la utilidad clínica de la imagen, la capacidad de detección de biofilm, la sensibilidad diagnóstica frente a métodos convencionales y el impacto económico asociado.

Resultados:

Tras aplicar los criterios de inclusión, se seleccionaron 3 estudios de alta evidencia. La fluorescencia digital (405 nm) demuestra ser una herramienta sólida para detectar carga bacteriana subclínica, identificando señales cian (*P. aeruginosa*) y rojo/rosa (porfirinas de bacterias Gram+ y Gram-), lo que permite un desbridamiento guiado más preciso. La luz de Wood es útil para detectar pioverdina, aunque con menor sensibilidad ante policultivos y sin capacidad de documentación digital. En términos de coste-efectividad, la imagen digital aporta valor económico pese a la inversión inicial, reduciendo costes a medio plazo. La optimización de

recursos se logra al identificar biofilm antes de la manifestación de signos clínicos de infección, optimizando la frecuencia de curas y disminuyendo el uso empírico y preventivo de antibióticos.

Conclusiones:

La fluorescencia digital demuestra una mayor sensibilidad y un espectro de detección bacteriana más amplio en comparación con la luz de Wood. Su capacidad para identificar diversos patógenos la consolida como una herramienta esencial para optimizar el uso de antimicrobianos y orientar terapias más precisas. Desde la perspectiva de coste-efectividad, la tecnología digital está plenamente justificada. Su valor reside en la prevención de complicaciones y en la optimización del uso de recursos materiales y humanos en el tratamiento de heridas complejas. Si bien la luz de Wood mantiene una utilidad marginal para detecciones específicas, se ve claramente superada por los nuevos dispositivos Point-of-Care. Estos últimos ofrecen una precisión diagnóstica superior y una capacidad de documentación digital imprescindible para el seguimiento clínico objetivo del paciente.

DETALLES Y DECLARACIÓN:

Área temática: Revisión sistemática. **Tipo:** Póster. **Congreso:** ANEDIDIC 2025. **Conflictos de intereses:** los/as autores/as declaran no tener.

ARGININA Y TERAPIA COMPRESIVA DE BAJA INTENSIDAD, EN ÚLCERA VASCULAR DOLOROSA. CASO CLÍNICO.

Autores: Del Pino EP, Del Pino IP, De la Jccm CPPDE, Del Pino Gómez RM.

Del Pino EP, Del Pino IP, De la Jccm CPPDE, Del Pino Gómez RM. ARGININA Y TERAPIA COMPRESIVA DE BAJA INTENSIDAD, EN ÚLCERA VASCULAR DOLOROSA. CASO CLÍNICO. Comunicación tipo poster, Congreso ANEDIDIC 2025; Área Temática: Manejo y Cuidado de Heridas.

RESUMEN:

INTRODUCCIÓN. La presencia de úlceras vasculares mixtas y dolorosas en Atención Primaria supone un desafío continuo en sus consultas. El riesgo de padecer estas úlceras aumenta con la edad y la comorbilidad del paciente, y a pesar de contar con mayores recursos, se dirigen los esfuerzos a una mayor eficiencia de éstos, para evitar la cronicidad de estas lesiones. Además, la L-arginina desempeña un papel crucial en la cicatrización de úlceras vasculares y crónicas, porque mejora el flujo sanguíneo y estimula la reparación de los tejidos.

DESCRIPCIÓN DEL CASO:

. Varón, 81 años, vive con su mujer, IABVD, hipertenso, IMC 26,1, presenta una úlcera vascular mixta en la parte interna del tobillo izquierdo desde hace 5 meses, con dermatitis ocre, enrojecida, muy dolorosa al roce y en el momento de las curas, que tras dos meses de curas con apósitos de alginato, vendaje con venda de crepé, y en ocasiones con apósitos de plata por sospecha de carga bacteriana, no mejora. Se valoró la herida según el acrónimo DOMINATE, que integra el concepto de preparación del lecho de la herida: no precisó desbridamiento (D), ni Descarga (O: Overload), con Humedad (M) por exudado constante, sin signos de Malignidad (M), no toma Medicamentos (M) que afecten a la cicatrización, con buena salud Mental (M), con signos de sospecha de Infección (I) ocasionalmente pero no se observó biofilm, y con ligera Inflamación (I) en los bordes, con estado Nutricional (N) de ligero sobrepeso e hipertensión arterial controlada con fármacos, con perfusión Arterial (A) comprometida en MII con ITB de 0.73 confirmando una enfermedad arterial periférica leve, y palpación muy débil de pulsos periféricos, sin aplicar Técnicas (T) avanzadas, y se intentó controlar el Edema (E) con vendaje con venda de crepé. Ante el estancamiento, se decidió cambio de criterio persiguiendo el cierre de la úlcera, mejorar la vascularización, reducir el dolor, aumentar la

granulación en la úlcera, y reducir el tiempo de cicatrización. Se decidió añadir al tratamiento suplementos orales de L-arginina durante tres meses, dos veces al día, y cambiar el vendaje habitual con venda de crepé, por la terapia de vendaje multicomponente de compresión reducida (20mm de Hg). En piel perilesional se siguió aplicando la solución de ácidos grasos hiperoxigenados, como se venía haciendo desde el principio. Cuando se apreció al sexto mes un aumento del tejido de granulación, menor cantidad de exudado al retirar el alginato antes de cada cura, y disminución del dolor en el momento de las curas, se pudieron ir espaciando éstas, hasta hacerlas semanales el séptimo mes, consiguiendo el cierre de la úlcera antes del noveno mes.

CONCLUSIONES:

/DISCUSIÓN. Se muestra la dificultad de abordaje de úlceras vasculares mixtas, y cómo la compresión terapéutica de baja intensidad, es fundamental para reducir el exudado, el edema, el dolor y mejorar el retorno venoso, a pesar del componente arterial. Con la adyuvancia de la L-arginina oral se fomenta el crecimiento de tejido de granulación, que favorece la total cicatrización de la úlcera vascular, aportando calidad de vida del paciente.

DETALLES Y DECLARACIÓN:

Área temática: Manejo y Cuidado de Heridas. **Tipo:** Poster. **Congreso:** ANEDIDIC 2025. **Conflictos de intereses:** los/as autores/as declaran no tener.

CURA DE ÚLCERA EN MIEMBRO INFERIOR CON DERMATITIS. CASO CLÍNICO.

Autores: Del Pino EP, Del Pino IP, De la Jccm CPPDE, Del Pino Gómez RM.

Del Pino EP, Del Pino IP, De la Jccm CPPDE, Del Pino Gómez RM. CURA DE ÚLCERA EN MIEMBRO INFERIOR CON DERMATITIS. CASO CLÍNICO. Comunicación tipo póster, Congreso ANEDIDIC 2025; Área Temática: Manejo y Cuidado de Heridas.

RESUMEN:

Introducción:

. En los pacientes con insuficiencia venosa periférica, las heridas producidas en miembros inferiores, en más del 80 % de los casos tienen riesgo de cronificación y recidiva por hipertensión venosa crónica.

Descripción del caso:

. Varón, 78 años, NRAMC, sin FRCV, con insuficiencia venosa en Grado C4a según la escala CEAP, que presenta en pierna izquierda desde hace dos meses, descamación, enrojecimiento y petequias que causan intenso prurito, sobre todo nocturno y una úlcera vascular venosa en la zona media tibial. La úlcera se valoró según el acrónimo DOMINATE: se Desbrida (D) escaso esfacelo, no precisa Descarga (O), hay bastante Humedad (M) por exudado sanguinolento, sin signos de Malignidad (M), no toma Medicamentos (M) que afecten a la cicatrización, con buena salud Mental (M), sin signos de Infección (I) y con Inflamación (I) leve en los bordes, con buen estado Nutricional (N), con perfusión Arterial (A) conservada con ITB de 0,95 y palpación positiva de pulsos periféricos, no se aplican Técnicas (T) avanzadas, y se controla el Edema (E) con las piernas en alto cuando está en reposo. La úlcera tiene aspecto circular con 5cm de diámetro, con bordes irregulares y en el centro mayor profundidad acotada aproximadamente a 1cm². En esta fase inflamatoria se empezó a curar días alternos con povidona yodada y colagenasa, no consiguiendo avance en su mejoría y observándose mayor descamación en el miembro. Se decidió cambio de criterio a los 15 días, aplicando en la zona perilesional corticoide tópico, y en el lecho de la úlcera, pasta de plata iónica con alginato (para controlar la posible carga bacteriana) cubriéndose con apósito de alginato por alta evotranspiración, y vendaje de sujeción, porque no tolera compresión terapéutica. Se aplicó crema protectora con óxido de zinc al 40% en el resto de la pierna. A los 4 días se observó que la piel estaba menos descamada, menos enrojecida, sin apenas petequias y más hidratada. Los bordes de la úlcera estaban más secos y aproximados; el centro de la úlcera no presentaba esfacelo y apenas produjo

exudado. Con curas cada 4 días se apreció una disminución progresiva de exudado en zona central, y un aumento del tejido de granulación, pasando a la fase proliferativa. En la cuarta cura se objetivó cicatrización de la úlcera salvo la zona de 1x1cm² central, se retiró corticoide y crema protectora. Se pasó a cura semanal con pasta de plata y alginato, habiendo epitelizado completamente en dos semanas, dando paso a la fase madurativa.

Conclusiones/Discusión:

. En este caso, aplicar pasta de plata resultó determinante para romper el estancamiento de la herida. A diferencia de otros tratamientos previos, el uso de pasta de plata iónica y alginato, junto con corticoides tópicos ocasionales, logró el control del exudado y el aumento del tejido de granulación, que permitió el cierre de la herida en 34 días, a pesar de no haber podido aplicar la compresión terapéutica. Así mismo es importante proteger las zonas descamadas con pasta de óxido de zinc, para conseguir y mantener una piel sana.

DETALLES Y DECLARACIÓN:

Área temática: Manejo y Cuidado de Heridas. **Tipo:** Póster. **Congreso:** ANEDIDIC 2025. **Conflictos de intereses:** los/as autores/as declaran no tener.

MICROPIGMENTACIÓN: ¿COMPETENCIA SANITARIA?

Autores: Bou García V, Santos Clemente A, Carvajal Fernández I.

Bou García V, Santos Clemente A, Carvajal Fernández I.
Micropigmentación: ¿competencia sanitaria?. Comunicación tipo póster, Congreso ANEDIDIC 2025; Área Temática: Micropigmentación.

RESUMEN:

Introducción:

La micropigmentación consiste en implantar pigmentos minerales hipoalergénicos en la dermis superficial mediante un dermógrafo eléctrico. Sirve para definir rasgos, corregir asimetrías, ocultar cicatrices o reconstruir areolas, con resultados que duran de 1 a 5 años. Esta técnica ha evolucionado desde una práctica estética hacia una intervención con claras implicaciones clínicas, especialmente en el ámbito dermatológico, reparador y oncológico. Procedimientos como la reconstrucción del complejo areola-pezones, el camuflaje de cicatrices o el tratamiento de alteraciones cutáneas evidencian su impacto en la calidad de vida y el bienestar emocional de los pacientes. Sin embargo, esta técnica implica la ruptura de la barrera cutánea y, por tanto, riesgos potenciales como infecciones, reacciones adversas o complicaciones en la cicatrización. A pesar de ello, su práctica continúa frecuentemente desvinculada del entorno sanitario, generando una preocupante brecha entre riesgo clínico y cualificación profesional. Ante esta realidad, surge la necesidad de replantear su encaje competencial desde una perspectiva de seguridad del paciente y calidad asistencial.

Objetivos:

Describir los ambientes en los que se desarrolla la técnica. Explorar las competencias enfermeras relacionadas con la micropigmentación, incluyendo el cuidado de la piel, las técnicas asépticas y el seguimiento del paciente. Analizar la evidencia existente sobre la participación de la enfermería en la micropigmentación, identificando su nivel de desarrollo científico.

Metodología:

Búsqueda bibliográfica de la literatura en bases de datos, entre las que se encuentran: PubMed, Scopus, CINAHL y Scielo. Filtros: Año de publicación: 2015-2025. Tipos de estudios publicados, predominando revisiones generales, estudios descriptivos y series de casos, con ausencia de ensayos clínicos aleatorizados en las bases de datos. Número de resultados: 10. Seleccionados: 7

Resultados:

La micropigmentación se usa en ambientes sanitarios, para reconstrucción del complejo areola-pezones, camuflaje de cicatrices, alopecia. El personal de enfermería trabaja en unidades de mama, cirugía reconstructiva, dermatología... y entre competencias clave destacan el cuidado de la piel, técnicas asépticas, seguimiento del paciente y educación para la salud. Para la técnica se destaca la importancia de la valoración previa paciente, los cuidados postquirúrgicos, continuidad cuidados, aspectos para los que la enfermería está capacitada. Aunque la micropigmentación se utiliza en contextos clínicos como la reconstrucción mamaria, la literatura científica no identifica de forma clara a la enfermería como profesional principal.

Conclusiones:

La micropigmentación se desarrolla en muchos casos en ambientes no sanitarios. Se ha consolidado como una técnica con aplicaciones clínicas en áreas como la reconstrucción mamaria, el tratamiento de cicatrices y diversas alteraciones dermatológicas. A pesar de su integración en el ámbito sanitario, la evidencia científica disponible se centra principalmente en aspectos técnicos y resultados estéticos, sin profundizar en el papel de los distintos profesionales implicados. En este contexto, la enfermería, por su formación en cuidados integrales, manejo de la piel, técnicas asépticas y seguimiento del paciente, se posiciona como un profesional potencialmente clave en la realización y el acompañamiento de esta técnica. Sin embargo, la ausencia de estudios que analicen específicamente su rol, justifica la necesidad de investigar su implicación en la micropigmentación clínica.

DETALLES Y DECLARACIÓN:

Área temática: Micropigmentación. **Tipo:** Póster. **Congreso:** ANEDIDIC 2025. **Conflictos de intereses:** los/as autores/as declaran no tener.

TERAPIA FOTODINÁMICA CONVENCIONAL EN UN LUGAR POCO CONVENCIONAL

Autores: Arrieta Urdangarin MA.

Arrieta Urdangarin MA. Terapia Fotodinámica Convencional en un lugar poco convencional. Comunicación tipo póster, Congreso ANEDIDIC 2025; Área Temática: Terapia Foto Dinámica.

RESUMEN:

La enfermedad de Bowen es un carcinoma escamoso cutáneo in situ, relacionado principalmente con la exposición crónica a radiación ultravioleta y, en algunos casos, con la infección por el virus del papiloma humano. Su manejo incluye diversas opciones terapéuticas como la cirugía, tratamientos tópicos y la terapia fotodinámica (TFD), que pueden emplearse de forma aislada o combinada según las características del paciente y de la lesión. La TFD destaca por su eficacia, buen perfil de seguridad y excelentes resultados cosméticos, siendo especialmente útil en localizaciones anatómicas complejas o de difícil abordaje quirúrgico. Se presenta el caso de una mujer de 64 años que acudió a consulta por una lesión hiperqueratósica sobreelevada en la región interglútea, de dos meses de evolución, con crecimiento progresivo y prurito asociado. En la exploración física se observó un cuerno cutáneo sobre una placa eritematosa subyacente. Se realizó escisión quirúrgica de la lesión, confirmándose mediante estudio histopatológico el diagnóstico de carcinoma escamoso in situ (enfermedad de Bowen), con afectación de uno de los márgenes laterales de resección. Ante la persistencia de componente tumoral y con el objetivo de evitar una nueva intervención quirúrgica en una localización anatómica compleja, se decidió realizar tratamiento adyuvante con TFD convencional. Se administraron dos sesiones de TFD con BF-200 ALA (Ameluz®) separadas por un intervalo de 7 días. En cada sesión se realizó curetaje previo de la lesión, seguido de la aplicación tópica del fotosensibilizante y un periodo de incubación de 3 horas bajo oclusión, tras el cual se procedió a la iluminación con luz roja (635 nm, 37 J/cm²). A los 3 meses del tratamiento se observó un aclaramiento clínico completo de la lesión, con excelente resultado estético. En el seguimiento telefónico a los 9 meses no se evidenció recidiva.

Conclusiones/Discusión:

La TFD convencional puede constituir una alternativa terapéutica eficaz como tratamiento adyuvante en casos de enfermedad de Bowen con márgenes afectos tras cirugía, permitiendo evitar re intervenciones. Además, ofrece resultados cosméticos muy favorables,

especialmente en áreas anatómicas de difícil manejo. La enfermería dermatológica desempeña un papel clave en la preparación de la lesión, la realización del procedimiento y la educación sanitaria del paciente.

DETALLES Y DECLARACIÓN:

Área temática: Terapia Foto Dinámica. **Tipo:** Póster. **Congreso:** ANEDIDIC 2025. **Conflictos de intereses:** los/as autores/as declaran no tener.

VALORACIÓN EVOLUTIVA DE APÓSITO DE MEMBRANA POLIMÉRICA COMBINADA EN TATUAJE DE AREOLA Y PEZÓN 3D

Autores: Rovira Navalón M, Velez Gómez I.

Rovira Navalón M, Velez Gómez I. Valoración evolutiva de apósito de membrana polimérica combinada en tatuaje de areola y pezón 3D. Comunicación tipo póster, Congreso ANEDIDIC 2025; Área Temática: Manejo y cuidado de heridas.

RESUMEN:

INTRODUCCION Los tatuajes de areola 3D son heridas de diferente extensión y profundidad que requieren de un tratamiento rápido y eficaz para garantizar una correcta cicatrización, mantener el color, los efectos tridimensionales, y minimizar las posibles complicaciones. Las pacientes oncológicas suelen tener factores de riesgo asociados que pueden complicar la dermopigmentación y su proceso de curación. En la práctica clínica tenemos disponibles una variedad de apósitos para la cura de diferentes heridas como: UPP, quemaduras, grietas en el pezón... Pero actualmente no disponemos de ningún protocolo para el manejo del tatuaje. Los apósitos de membrana polimérica están diseñados para la cura en ambiente húmedo que minimiza el dolor en el pezón de una mujer lactante a la vez que favorece el proceso de cicatrización. El agente limpiador se libera en el lecho de la grieta. La glicerina actúa como humectante, evita que el apósito se adhiera. La película semipermeable actúa como barrera para líquidos y contaminantes, permitiendo el intercambio de gases con el fin de optimizar la humedad para la curación. La buena elección del apósito influirá de modo decisivo en la evolución del tatuaje.

OBJETIVOS:

Mostrar la evolución de un tatuaje de areola-pezón 3d en paciente de 59 años mastectomizada por cáncer de mama en 2022, con cuatro intervenciones quirúrgicas: dos cuadrantectomías tras recidivas, mastectomía radical con expansor, recambio por prótesis. Con antecedentes de quimioterapia, radioterapia, tratamiento coadyuvante hormonal y secuela de linfedema activo desde 2025 tras linfadenectomía. Justificar el uso de apósitos para conseguir la cicatrización completa del tatuaje, prevenir complicaciones, y conservar al máximo el color y los detalles. **MATERIAL Y METODOS:** Se utilizaron dos apósitos: El primero colocado tras la realización del tatuaje sujetándolo con Steri-Strips y llevándolo 24/48 horas dependiendo de la gestión del exudado. El

segundo lo colocara la paciente después de las primeras 24/48 horas, llevándolo hasta una semana. Se realizaron curas dos veces al día, lavando el tatuaje con agua y jabón, y volviendo a colocar el apósito, durante una semana. A los 7 días fin de curas con apósito, y resto de curas con crema regenerante hasta la completar cicatrización. Se realizó una evaluación continua de los aspectos más relevantes como exudado, maceración del tejido, signos de infección, confort del paciente, presencia de dolor... Se tomaron fotografías antes de realizar el tatuaje, después, y en un mes.

RESULTADOS:

Se consiguió el cierre completo de la herida en 10 días. El exudado de la herida se controló correctamente, el apósito fue fácil de colocar y retirar, confortable con la ropa, cómodo de llevar, y 0 en escala de dolor EVA en todo el proceso. No hubo complicaciones, el color se conservó correctamente, fue bien valorado por la paciente y profesionales.

CONCLUSIONES:

Los apósitos de membrana polimérica podrían ser una alternativa terapéutica, pues permiten aislar, proteger y optimizar el proceso de cicatrización al brindar un ambiente óptimo necesario. Además, al no contener ningún tipo de adhesivo, son suaves y respetuosos con esta piel tan frágil, manteniendo el color y los efectos del tatuaje.

DETALLES Y DECLARACIÓN:

Área temática: Manejo y cuidado de heridas. **Tipo:** Póster. **Congreso:** ANEDIDIC 2025. **Conflictos de intereses:** los/as autores/as declaran no tener.

CUANDO AMAMANTAR DUELE: ABORDAJE DE FLICTENAS RECURRENTE Y FENÓMENO DE RAYNAUD EN EL PEZÓN

Autores: Conde Navarro N, Cuadrado Aúpale: EG.

Conde Navarro N, Cuadrado Aúpale: EG. Cuando amamantar duele: Abordaje de Flictenas recurrentes y fenómeno de Raynaud en el pezón. Comunicación tipo póster, Congreso ANEDIDIC 2025; Área Temática: Heridas.

RESUMEN:

INTRODUCCIÓN:

El dolor persistente del pezón durante la lactancia constituye una causa frecuente de malestar materno y riesgo de destete precoz. La coexistencia de flictenas de repetición y vasoespasmos compatibles con el fenómeno de Raynaud puede dificultar el manejo y requerir una intervención individualizada.

CASO CLÍNICO:

Mujer de 39 años, con lactancia materna establecida, que presentó episodios recurrentes de flictena en pezón a los 3 y 6 meses posparto, asociados a dolor intenso durante y tras las tomas, coincidiendo con periodos de aumento de demanda. Refería además palidez del pezón tras algunas tomas y exposición al frío, compatible con el fenómeno de Raynaud derivada de la reumatología. La intensidad del dolor era de EVA 8-9 durante la toma y 7-8 tras la misma, con sensación punzante y escozor. Se habían corregido previamente factores asociados mediante abordaje de anquiloglosia tipo 4 del lactante y revisión especializada de la dinámica de lactancia. En el primer episodio se realizó liberación de la tensión de la flictena, extracción temporal de leche con sacaleches eléctrico durante 12-24 horas y tratamiento tópico con aceite enriquecido con vitamina E, asociado al uso de lana cruda de oveja como alternativa a productos oclusivos previamente mal tolerados. La paciente refirió mejoría inmediata parcial del dolor (EVA 4-5 en la primera toma) y resolución clínica en 3 días. En un episodio posterior se ensayó tratamiento tópico antiinflamatorio con betametasona 1 mg/g, con alivio limitado, obteniéndose evolución favorable tras repetir el abordaje previo.

CONCLUSIONES:

El presente caso pone de manifiesto la necesidad de un abordaje individualizado en el dolor del pezón durante la lactancia cuando concurren flictenas de repetición y clínica sugestiva de vasoespasmos. Aunque las recomendaciones actuales priorizan medidas conservadoras, la respuesta clínica puede variar según la tolerancia y características de cada paciente. La

evaluación integral y la adaptación terapéutica al contexto clínico resultan clave.

DETALLES Y DECLARACIÓN:

Área temática: Heridas. **Tipo:** Póster. **Congreso:** ANEDIDIC 2025. **Conflictos de intereses:** los/as autores/as declaran no tener.

PREVENCIÓN DE LESIONES CUTÁNEAS ASOCIADAS A ADHESIVOS SANITARIOS (MARSIS): REVISIÓN DE LA EVIDENCIA Y RECOMENDACIONES

Autores: Viamonte S, Zueco Montañes SM, Val Lahiguera L, Martín Royo J, Cano Lloret M, Pérez Cano A.

Viamonte S, Zueco Montañes SM, Val Lahiguera L, Martín Royo J, Cano Lloret M, Pérez Cano A. PREVENCIÓN DE LESIONES CUTÁNEAS ASOCIADAS A ADHESIVOS SANITARIOS (MARSIS): REVISIÓN DE LA EVIDENCIA Y RECOMENDACIONES. Comunicación tipo póster, Congreso ANEDIDIC 2025; Área Temática: Enfermería Dermatológica.

RESUMEN:

Introducción y objetivos:

Las lesiones cutáneas asociadas a adhesivos sanitarios (MARSIS) constituyen un problema infradiagnosticado en la práctica clínica, con una prevalencia creciente especialmente en pacientes vulnerables. Estas lesiones pueden provocar dolor, retraso en la cicatrización, incremento del riesgo de infección y aumento de los costes sanitarios. El personal de enfermería desempeña un papel clave en su prevención mediante la correcta selección, aplicación y retirada de los dispositivos adhesivos. El objetivo de este estudio es analizar la evidencia científica disponible sobre las MARSIS y establecer recomendaciones basadas en la evidencia para su prevención en el ámbito enfermero.

Metodología:

Se realizó una revisión bibliográfica en bases de datos científicas (PubMed, CINAHL y Scopus). Se incluyeron artículos publicados en los últimos 10 años en inglés y español, relacionados con lesiones cutáneas asociadas a adhesivos y cuidados enfermeros. Se utilizaron como términos de búsqueda: "MARSIS", "medical adhesive-related skin injury", "skin tears", "adhesives" y "nursing care". Se excluyeron estudios duplicados, artículos no relacionados con la temática y aquellos sin acceso a texto completo. Tras el proceso de selección, se analizaron un total de 18 estudios relevantes de calidad metodológica moderada-alta.

Resultados:

Los estudios revisados evidencian que las MARSIS se asocian principalmente a factores como la edad avanzada, la fragilidad cutánea, la humedad, la malnutrición y el uso prolongado o inadecuado de adhesivos. Las lesiones más frecuentes incluyen desgarros cutáneos, dermatitis irritativa y formación de ampollas. En relación con la prevención, se identifican

intervenciones enfermeras eficaces como la valoración sistemática del estado de la piel, la selección de adhesivos adecuados según el tipo de paciente, el uso de barreras protectoras cutáneas, la correcta técnica de retirada (lenta y paralela a la piel) y la formación del personal sanitario. La implementación de protocolos específicos se asocia a una disminución significativa de la incidencia de MARSIS y a una mejora de la seguridad del paciente.

Discusión/Conclusiones:

Las MARSIS representan un evento adverso prevenible con un impacto relevante en la seguridad del paciente y la calidad asistencial. A pesar de su frecuencia, continúan siendo infradiagnosticadas y poco registradas en la práctica clínica. La evidencia disponible destaca el papel fundamental de la enfermería en su prevención mediante intervenciones sencillas y coste-efectivas. La implementación de estrategias preventivas lideradas por enfermería resulta clave para reducir la incidencia de MARSIS y garantizar una atención segura, eficaz y basada en la evidencia.

DETALLES Y DECLARACIÓN:

Área temática: Enfermería Dermatológica. **Tipo:** Póster. **Congreso:** ANEDIDIC 2025. **Conflictos de intereses:** los/as autores/as declaran no tener.

SEGUIMIENTO ENFERMERO AVANZADO EN ÚLCERA DE PIE DIABÉTICO TRAS REVASCULARIZACIÓN: A PROPÓSITO DE UN CASO

Autores: Viamonte S, Val Lahiguera L, Zueco Montañez SM, Martín Royo J, Cirauqui García J, Aguilera Ruiz VM.

Viamonte S, Val Lahiguera L, Zueco Montañez SM, Martín Royo J, Cirauqui García J, Aguilera Ruiz VM. SEGUIMIENTO ENFERMERO AVANZADO EN ÚLCERA DE PIE DIABÉTICO TRAS REVASCULARIZACIÓN: A PROPÓSITO DE UN CASO. Comunicación tipo póster, Congreso ANEDIDIC 2025; Área Temática: Manejo y cuidado de las heridas.

RESUMEN:

OBJETIVOS:

Describir la evolución clínica y el abordaje enfermero avanzado en un paciente con úlcera de pie diabético complicada tras cirugía revascularizadora, destacando la importancia del seguimiento en atención primaria para favorecer la cicatrización y prevenir amputaciones mayores.

MATERIAL Y MÉTODOS:

Estudio descriptivo de un caso clínico de varón con diabetes mellitus tipo 2 de larga evolución y escaso control previo. Presentaba índice tobillo-brazo elevado bilateral, ausencia de pulsos pedios palpables y tensión arterial mal controlada. Tras caminata prolongada desarrolló úlceras grado 2 en el primer dedo de ambos pies con signos de infección. Se instauró tratamiento inicial con apósitos antimicrobianos, vendajes de sujeción, antibiótico oral y educación sanitaria. La úlcera del pie izquierdo cicatrizó, la del derecho progresó. Ante persistencia, se realizó intervención revascularizadora (angioplastia transluminal percutánea plantar) con oxicoexéresis digital y limpieza quirúrgica de las úlceras. Posteriormente se inició seguimiento en consulta de enfermería de atención primaria con curas avanzadas individualizadas: desbridamiento perilesional según necesidad, fomentos con solución antiséptica, aplicación perilesional de agentes cicatrizantes, apósitos específicos en el lecho y documentación fotográfica seriada. Las curas se realizaron en días alternos, ajustando el protocolo según evolución y tolerancia, en coordinación con el servicio de vascular.

RESULTADOS OBTENIDOS:

Con el seguimiento enfermero intensivo de días alternos y la aplicación sistemática de técnicas avanzadas de cura, la úlcera del pie derecho mostró progresiva mejoría: disminución del tamaño y profundidad, control del exudado y desaparición de signos de infección. Se

evitó la amputación mayor y se aceleró la cicatrización respecto a fases previas. La educación sanitaria reforzada mejoró la adherencia del paciente a los autocuidados y al control de factores de riesgo. La documentación fotográfica permitió monitorizar objetivamente la evolución y facilitó la comunicación con otros niveles asistenciales, generando además experiencia práctica sobre la utilización de distintas terapias locales avanzadas.

CONCLUSIONES:

El seguimiento enfermero avanzado, estructurado y frecuente en atención primaria, junto con la coordinación multidisciplinar, es clave para la evolución favorable de úlceras de pie diabético complejas tras cirugía revascularizadora. Las técnicas de cura avanzada, adaptadas a cada paciente y evaluadas de forma sistemática, favorecen la cicatrización y previenen complicaciones graves. Este caso ilustra la importancia del papel proactivo de la enfermería en el manejo integral del pie diabético.

DETALLES Y DECLARACIÓN:

Área temática: Manejo y cuidado de las heridas. **Tipo:** Póster. **Congreso:** ANEDIDIC 2025. **Conflictos de intereses:** los/as autores/as declaran no tener.

ABORDAJE ENFERMERO DE DERMATITIS ATÓPICA GRAVE REFRACTARIA Y DETERIORO DE LA CALIDAD DE VIDA

Autores: Aragón Ferrao C, Rodríguez Sánchez A, Gómez Fauro P.

Aragón Ferrao C, Rodríguez Sánchez A, Gómez Fauro P. Abordaje enfermero de dermatitis atópica grave refractaria y deterioro de la calidad de vida. Comunicación tipo póster, Congreso ANEDIDIC 2025; Área Temática: Dermatitis atópica y enfermería.

RESUMEN:

INTRODUCCIÓN:

La dermatitis atópica (DA) grave representa un desafío clínico multidimensional que trasciende la esfera dermatológica para impactar de forma significativa en la calidad de vida, la salud mental y el funcionamiento social del paciente. Las opciones farmacológicas sistémicas, como la ciclosporina o los anticuerpos monoclonales, no siempre resultan efectivas o tolerables a largo plazo, lo que abre una oportunidad fundamental para el rol autónomo de la enfermería en el abordaje holístico e individualizado de estos pacientes.

OBJETIVO:

Presentar un caso clínico de DA grave con fracaso terapéutico farmacológico, en el que la implementación de un plan de cuidados enfermero estructurado según la taxonomía NANDA-NIC-NOC permitió la mejora progresiva de los principales problemas identificados y la recuperación funcional del paciente.

METODOLOGÍA:

Caso clínico de un varón de 59 años con DA grave congénita. Tras fracaso secuencial con ciclosporina (suspendida por alteraciones analíticas tras un año de tratamiento, con posterior efecto rebote) y dupilumab (ineficaz), el paciente rechaza continuar con tratamiento farmacológico sistémico. Se inicia seguimiento desde la consulta de enfermería familiar y comunitaria mediante entrevista clínica, valoración integral por patrones funcionales de Marjory Gordon y elaboración de un plan de cuidados basado en diagnósticos enfermeros NANDA, con resultados (NOC) e intervenciones (NIC) priorizados según las necesidades del paciente. Las áreas de intervención incluyeron el manejo del prurito y las lesiones cutáneas, el abordaje del insomnio y la ansiedad, la educación dietética, y la optimización del tratamiento emoliente personalizado. Se establecieron consultas de seguimiento periódicas para la evaluación de indicadores NOC y la adaptación dinámica del plan.

RESULTADOS:

Los principales diagnósticos enfermeros identificados fueron: Deterioro de la integridad cutánea (00046), Trastorno del patrón del sueño (00198), Ansiedad (00146) y Baja autoestima situacional (00120), entre otros. Tras varios meses de seguimiento y ajuste continuo de las intervenciones, se objetivó mejoría progresiva y sostenida en los indicadores NOC de integridad tisular, calidad del sueño, control de la ansiedad y autoestima. El paciente recuperó capacidad de concentración en el ámbito laboral y refirió una mejora relevante en su calidad de vida y bienestar percibido.

CONCLUSIONES:

Este caso pone de manifiesto que el plan de cuidados enfermero, desarrollado desde un enfoque holístico, personalizado y basado en la taxonomía NANDA-NIC-NOC, puede constituir una herramienta terapéutica eficaz y de alto valor añadido en pacientes con DA grave refractaria al tratamiento farmacológico. La enfermería familiar y comunitaria dispone de competencias y herramientas propias para intervenir de forma autónoma y coordinada sobre las múltiples dimensiones que afectan a estos pacientes, contribuyendo a la mejora real de su calidad de vida.

DETALLES Y DECLARACIÓN:

Área temática: Dermatitis atópica y enfermería. **Tipo:** Póster. **Congreso:** ANEDIDIC 2025. **Conflictos de intereses:** los/as autores/as declaran no tener.

IMPLEMENTACIÓN DE CLÍNICA DE LESIONES RELACIONADAS CON LA DEPENDENCIA: RESULTADOS DE UN MODELO SOSTENIBLECOOPERACIÓN INTERNACIONAL

Autores: Miguel Carballo C, Sedano Sanllorente B, Delgado Miguel AM, García Cruzado E, Sanz Peces EM.

Miguel Carballo C, Sedano Sanllorente B, Delgado Miguel AM, García Cruzado E, Sanz Peces EM. Implementación de Clínica de Lesiones Relacionadas con la Dependencia: resultados de un modelo sosteniblecooperación internacional. Comunicación tipo póster, Congreso ANEDIDIC 2025; Área Temática: Manejo y cuidado de heridas.

RESUMEN:

Introducción:

Las lesiones relacionadas con la dependencia (LCRD) representan un importante desafío sanitario en la provincia de Tungurahua (Ecuador), especialmente entre personas en situación de pobreza extrema, con recursos limitados y grandes dificultades de desplazamiento para acceder a una atención especializada. Estas barreras condicionan una evolución tórpida de las lesiones, con infecciones frecuentes, dolor persistente y tratamientos discontinuos. En respuesta a esta necesidad urgente, en junio de 2024 nació la Clínica de Heridas del Hospital de la Fundación Alli Causai (Ambato), fruto de la alianza entre la propia fundación y la ONG Paliativos Sin Fronteras (España). Concebida como un servicio accesible, humano y adaptado al contexto, esta clínica ofrece valoración integral, cuidados avanzados ajustados a los recursos disponibles y formación continuada al personal local, con el fin de asegurar la continuidad asistencial más allá de las misiones puntuales.

Objetivo:

Describir el proceso de creación y consolidación de este servicio, así como los resultados preliminares obtenidos desde su apertura hasta enero de 2026, mostrando cómo un modelo de intervención sencillo, contextualizado y sostenible puede transformar la atención a pacientes con LCRD.

Metodología:

Se realizó un estudio observacional descriptivo basado en la actividad asistencial de la entre junio de 2024 y enero del 2026. Se atendió a 15 pacientes derivados por TAPS y del entorno comunitario. Las variables registradas incluyeron tipo de lesión, evolución clínica, presencia de signos de infección, adherencia al

tratamiento y continuidad asistencial. Las lesiones abordadas correspondieron fundamentalmente a úlceras por presión en personas con paraplejía o amputaciones secundarias a accidentes de tráfico, úlceras tumorales, úlceras asociadas a diabetes y otras heridas complejas. La intervención se basó en protocolos de valoración, limpieza y desbridamiento adaptados a los recursos locales y en educación sanitaria individualizada para pacientes y cuidadores.

Resultados:

A pesar de la elevada complejidad de los casos y de la escasez de recursos materiales, se observó mejor evolución de las heridas, una disminución de infecciones, mayor adherencia a los cuidados y mejor continuidad del tratamiento. La existencia de un espacio específico permitió ofrecer una atención constante, reducir la variabilidad en los cuidados y garantizar el seguimiento a pacientes que previamente no encontraban un lugar estable donde recibir asistencia.

Discusión / Conclusiones:

La puesta en marcha de la Clínica de Heridas ha demostrado ser una intervención viable y de impacto en un entorno con limitaciones significativas. El modelo ha mejorado la adherencia, la evolución clínica y la continuidad asistencial, además de poner de manifiesto la necesidad de formar y subvencionar a una enfermera local para garantizar la sostenibilidad del proyecto. La experiencia sugiere que este enfoque es replicable y constituye una estrategia valiosa para fortalecer el primer nivel asistencial en contextos vulnerables.

DETALLES Y DECLARACIÓN:

Área temática: Manejo y cuidado de heridas. **Tipo:** Póster. **Congreso:** ANEDIDIC 2025. **Conflictos de intereses:** los/as autores/as declaran no tener.

MIRADA MATERNA SOBRE LA ATENCIÓN DE LAS ENFERMERAS A ADOLESCENTES CON DERMATITIS ATÓPICA: ESTUDIO CUALITATIVO

Autores: De la V, Freijomil, Carla, Vázquez, Alba, Santos M, Elena, Rodríguez, De Compostela. RFEUS, González, En Enfermedades SDCHUSCGIT, Moreiras Arias N, De Compostela (idis). DISS, En Enfermedades SDCHUSCGIT, Vilanova Trillo L, De Compostela (idis). DISS.

De la V, Freijomil, Carla, Vázquez, Alba, Santos M, et al.. Mirada materna sobre la atención de las enfermeras a adolescentes con dermatitis atópica: estudio cualitativo. Comunicación tipo poster, Congreso ANEDIDIC 2025; Área Temática: Enfermería Dermatológica.

RESUMEN:

INTRODUCCIÓN:

La dermatitis atópica es una enfermedad inflamatoria crónica de la piel con elevada prevalencia en la población adolescente. Su curso recurrente, el prurito y la necesidad constante de cuidados generan un impacto significativo en la calidad de vida de los adolescentes y sus familias. En este contexto, las enfermeras pueden desempeñar un papel clave en la educación para la salud y el apoyo integral a adolescentes y familias.

OBJETIVOS:

Explorar las percepciones de las madres de adolescentes con dermatitis atópica sobre el rol de las enfermeras en el abordaje y cuidado de esta enfermedad.

METODOLOGÍA:

Se llevó a cabo un estudio cualitativo descriptivo en los Servicios de Dermatología de dos hospitales públicos gallegos. La muestra, seleccionada mediante muestreo intencional, se compuso de 15 madres de adolescentes con dermatitis atópica. La recogida de datos se llevó a cabo mediante entrevistas semiestructuradas que fueron grabadas, transcritas y analizadas mediante análisis temático. Se emplearon diferentes estrategias para asegurar el rigor, entre ellas triangulación de investigadoras durante en análisis. El estudio contó con la aprobación del Comité de Ética de la Investigación de Galicia.

RESULTADOS:

Las madres percibieron una visibilidad limitada del rol de las enfermeras en el manejo de la dermatitis atópica. Del análisis surgieron dos líneas temáticas principales: la descripción del papel técnico de la enfermera y la percepción de una implicación escasa en el cuidado

específico de la enfermedad. Sin embargo, algunas participantes relataron experiencias positivas relacionadas con las intervenciones enfermeras, tanto en el manejo de lesiones cutáneas como en el apoyo emocional brindado al adolescente y a su familia.

CONCLUSIONES:

Los resultados evidenciaron la necesidad de reforzar la presencia y visibilidad del rol de las enfermeras en el manejo de la dermatitis atópica, así como de promover una mayor formación específica y una participación activa en la educación para la salud y el apoyo integral a adolescentes y las familias.

DETALLES Y DECLARACIÓN:

Área temática: Enfermería Dermatológica. **Tipo:** Poster. **Congreso:** ANEDIDIC 2025. **Conflictos de intereses:** los/as autores/as declaran no tener.

MANEJO CONSERVADOR DE LESIÓN ULCEROSA CON LINFORREA EN EXTREMIDADES INFERIORES: A PROPÓSITO DE UN CASO

Autores: Cabello Virto E, Núñez - AM, Porriño - NP, Rodríguez - CF.

Cabello Virto E, Núñez - AM, Porriño - NP, Rodríguez - CF. MANEJO CONSERVADOR DE LESIÓN ULCEROSA CON LINFORREA EN EXTREMIDADES INFERIORES: A propósito de un caso. Comunicación tipo póster, Congreso ANEDIDIC 2025; Área Temática: Manejo y cuidado de heridas.

RESUMEN:

Introducción:

La linforrea en extremidades inferiores es una entidad poco frecuente, caracterizada por la extravasación persistente de linfa, habitualmente asociada a insuficiencia linfática o daño tisular. Su manejo es complejo y supone un reto terapéutico, especialmente en pacientes con comorbilidades o limitaciones terapéuticas, y afecta negativamente a la calidad de vida y la cicatrización.

Descripción del caso:

Paciente de 83 años con antecedentes de diabetes mellitus tipo 2, hipertensión arterial, dislipemia, fibrilación auricular paroxística y disfunción ventricular severa. Presenta úlcera en tercio distal de extremidad inferior derecha tras resección de carcinoma basocelular, con linforrea persistente de 14 meses de evolución. En la primera visita en la unidad de enfermería de heridas complejas, la paciente manifiesta sensación de agotamiento físico y emocional tras un prolongado proceso asistencial, con múltiples valoraciones por diferentes especialistas y sin haber obtenido mejoría clínica. Refiere una percepción de ineficacia terapéutica y un importante impacto en su calidad de vida, ya que dice estar permanentemente con sensación de escozor y tener que cambiarse continuamente los apósitos o gasas por mojarlo todo permanentemente. Tras interconsulta con cardiología contraindican el vendaje compresivo multicapa de alta presión (tipo linfático intensivo), en el contexto de disfunción ventricular severa. También es desestimada por angiología para escleroterapia del punto de fuga linfática, por ser un punto muy distal y de difícil abordaje. A la exploración, pulsos conservados, sin signos de insuficiencia venosa y leve edema sin fovea. La lesión presentaba tejido de granulación con ligera fibrina, abundante exudado cristalino y dermatitis perilesional, sin signos de infección. Había recibido tratamiento convencional con apósitos específicos y

compresión elástica, con mala evolución y baja adherencia. Se instauró tratamiento conservador mediante la aplicación de espumas de poliuretano dispuestas en configuración de pirámide invertida sobre los puntos de fuga. Se asoció vendaje compresivo, previamente consensuado con el servicio de cardiología, combinando técnicas de corta y larga tracción con venda cohesiva, lo que permitía la renovación de la cura según necesidad. Asimismo, se añadió un apósito superabsorbente con el objetivo de prolongar al máximo la eficacia de la compresión. Inicialmente, la adherencia fue limitada (día 0–1), con retirada precoz del vendaje por molestias asociadas al alto exudado. A partir del día 13, se logró mantener el vendaje durante 5 días, mejorando la tolerancia. En la semana 8, se evidenció una disminución de la linforrea del 80%, permitiendo espaciar las curas a cada 7 días. Finalmente, en la semana 10, se alcanzó el cierre completo de la lesión, con resolución del exudado y adecuada epitelización.

Conclusiones:

El manejo de la linforrea en pacientes con contraindicación para terapias convencionales requiere un enfoque individualizado. La presión focalizada con espumas en pirámide invertida y el tipo de vendaje escogido mejoró el control del punto de fuga y la adherencia y eficacia del tratamiento. Este abordaje conservador se muestra eficaz y seguro, destacando la importancia de adaptar la compresión y emplear estrategias que optimicen el control del exudado y la calidad de vida.

DETALLES Y DECLARACIÓN:

Área temática: Manejo y cuidado de heridas. **Tipo:** Póster. **Congreso:** ANEDIDIC 2025. **Conflictos de intereses:** los/as autores/as declaran no tener.

ABORDAJE INTEGRAL DE LA LESIÓN CUTÁNEA ÚLCERA DA EN ESTOMA DIGESTIVO ASOCIADA A PIONERA GANGRENOSO

Autores: Gómez Gómez E, Manzanedo Basilio L, Míguez Bailo M.

Gómez Gómez E, Manzanedo Basilio L, Míguez Bailo M. Abordaje Integral de la lesión cutánea úlcera da en estoma digestivo asociada a pionera gangrenoso. Comunicación tipo póster, Congreso ANEDIDIC 2025; Área Temática: Manejo y cuidado de heridas.

RESUMEN:

ABORDAJE INTEGRAL DE LA LESIÓN CUTÁNEA ULCERADA EN ESTOMA DIGESTIVO ASOCIADA A Pioderma GANGRENOSOINTRODUCCIÓN El pioderma gangrenoso es una dermatosis neutrofílica inflamatoria poco frecuente, de etiología no completamente conocida, caracterizada por la aparición de pústulas eritemato- violáceas únicas o múltiples que progresan rápidamente a úlceras necróticas con borde violáceo infiltrado. El pioderma gangrenoso periestomal constituye una forma particular asociada a estomas digestivos, en la que las lesiones se localizan en la piel circundante al estoma generando un importante impacto funcional y en la calidad de vida del paciente. Esta entidad se asocia con frecuencia a enfermedades sistémicas subyacentes, especialmente enfermedades inflamatorias intestinales como la enfermedad de Crohn y la colitis ulcerosa. DESCRIPCIÓN DEL CASOMujer de 73 años, con antecedentes de deterioro cognitivo leve y depresión, portadora de colostomía tras un episodio previo de absceso en fosa isquioanal. La paciente consulta por dolor y aparición de lesiones periestomales, caracterizadas por un lecho cavitado y exudativo, bordes irregulares y sobreelevados, con presencia de áreas necróticas y halo eritematoso circundante. Durante el ingreso hospitalario se plantea la sospecha de un brote de enfermedad inflamatoria intestinal (EII), asociado a un posible pioderma gangrenoso peri-ostomía sobreinfectado, así como a un estado de desnutrición calórico-proteica severa. El plan de cuidados se basó en una valoración integral e interdisciplinar, empleando diversas escalas clínicas y el análisis de parámetros analíticos. El abordaje terapéutico incluyó tratamiento antibiótico, antiinflamatorio e inmunosupresor con glucocorticoides y anticuerpo monoclonal quimérico por vía parenteral, así como analgesia para el control del dolor. Se realizaron curas locales adaptando los productos sanitarios a las características de la lesión, junto con educación para la salud mediante recursos

audiovisuales orientados al autocuidado del estoma. Como soporte nutricional, se instauró nutrición enteral y parenteral complementaria a la dieta oral. Una vez confirmado el diagnóstico de enfermedad inflamatoria intestinal y pioderma gangrenoso sobreinfectado, se instauró el tratamiento dirigido, observándose una evolución clínica favorable de las lesiones cutáneas. Aunque la ulceración persistía al alta, se evidenció una disminución de su profundidad, así como la presencia de tejido de granulación en el lecho de la herida. La evaluación mediante las escalas EVA y NRS-2002 mostró una mejoría significativa respecto a la situación inicial. No se observaron cambios relevantes en las puntuaciones de las escalas Downton, Pfeiffer, Barthel, Norton y Mini-Mental. En cuanto a los parámetros analíticos, estos reflejaron una evolución favorable del estado nutricional, con resolución progresiva de la desnutrición severa. Al alta, la paciente mantenía suplementación oral mediante dieta peptídica hiperproteica e hipercalórica parcialmente hidrolizada, complementada con una alimentación oral variada. Dada la estabilidad de la enfermedad y la cura de la fístula perianal se decidió realizar hemicolectomía derecha con reconstrucción del tránsito intestinal mediante cierre de colostomía lateral. CONCLUSIONES: La atención interdisciplinar permite una identificación diagnóstica más ágil y precisa, contribuye a la mejora de las intervenciones enfermeras y garantiza una continuidad asistencial eficiente en pacientes con procesos complejos.

DETALLES Y DECLARACIÓN:

Área temática: Manejo y cuidado de heridas. **Tipo:** Póster. **Congreso:** ANEDIDIC 2025. **Conflictos de intereses:** los/as autores/as declaran no tener.

TERAPIA FOTODINÁMICA DELEGADA EN ENFERMERÍA: RESULTADOS CLÍNICOS Y ECONÓMICOS EN CÁNCER CUTÁNEO NO MELANOMA

Autores: Trillo Carlín E, De Ferrol JMRPUACCHU, De Ferrol RLLFEP, De A Coruña IMLCHU, De A Coruña CPPCHU, De A Coruña EFCCHU.

Trillo Carlín E, De Ferrol JMRPUACCHU, De Ferrol RLLFEP, De A Coruña IMLCHU, De A Coruña CPPCHU, De A Coruña EFCCHU. TERAPIA FOTODINÁMICA DELEGADA EN ENFERMERÍA: RESULTADOS CLÍNICOS Y ECONÓMICOS EN CÁNCER CUTÁNEO NO MELANOMA. Comunicación tipo póster, Congreso ANEDIDIC 2025; Área Temática: Enfermería Dermatológica.

RESUMEN:

Introducción:

El cáncer de piel no melanoma (CCNM) es la neoplasia más frecuente en Occidente, con una incidencia creciente y un elevado impacto económico. Existen diversos tratamientos para el CCNM, destacando la terapia fotodinámica (TFD) en lesiones superficiales y premalignas. Pese a la evidencia científica que respalda la TFD en CCNM y a las guías de práctica clínica que la recomiendan como tratamiento de primera línea, su implementación presenta limitaciones organizativas por la elevada demanda asistencial. La delegación de tareas (task-shifting) en procedimientos protocolizados es una estrategia efectiva para mejorar el acceso a la atención especializada. El modelo de Enfermería de Práctica Avanzada, que integra habilidades clínicas, de investigación y liderazgo, surge como una solución innovadora para redistribuir competencias manteniendo la seguridad y calidad.

Objetivo:

Evaluar la eficacia y la seguridad clínica de la Terapia Fotodinámica (TFD) aplicada por enfermería de práctica avanzada en de lesiones cutáneas malignas y premalignas no melanoma.

Métodos:

Estudio observacional prospectivo descriptivo de cohorte clínica realizado en un servicio de dermatología (enero 2022-marzo 2025). Se incluyeron 75 pacientes con tres tipos de lesiones cancerígenas no melanoma de diagnóstico anatomopatológico confirmado (queratosis actínica, carcinoma basocelular, carcinoma espinocelular). Se evaluaron características demográficas, clínicas, localización de lesiones, protocolo de TFD aplicado y costes económicos directos. Desenlace principal: resolución completa de la lesión. Se realizó análisis descriptivo e inferencial

bivariante con intervalos de confianza al 95% e identificación de factores asociados a eficacia.

Resultados:

Eficacia global del 85,3% (IC 95%: 76,1-91,9). Resolución completa en 64 de 75 lesiones. Por diagnóstico: queratosis actínica 89,7%, carcinoma basocelular 77,8%, carcinoma espinocelular 62,5%. Media de sesiones: $3,4 \pm 1,2$. Eficacia por tamaño de lesión: pequeño 94,4%, mediano 88,6%, grande 72,7%. No se registraron complicaciones graves. Análisis de minimización de costes: ahorro del 46% en costes de personal (3.060 € por cohorte) y liberación de 127,5 horas médicas.

Conclusiones:

El modelo de delegación competencial en TFD es clínicamente eficaz y económicamente eficiente. La enfermería de práctica avanzada demuestra capacidad para ejecutar este procedimiento con resultados equiparables a los protocolos tradicionales, optimizando recursos humanos del servicio.

DETALLES Y DECLARACIÓN:

Área temática: Enfermería Dermatológica. **Tipo:** Póster. **Congreso:** ANEDIDIC 2025. **Conflictos de intereses:** los/as autores/as declaran no tener.

ROL DE ENFERMERÍA EN EL DIAGNÓSTICO DIFERENCIAL Y ABORDAJE INTEGRAL DE LA VASCULOPATÍA LIVELOIDE.

Autores: Angulo Antolí M, Suárez Saavedra M.

Angulo Antolí M, Suárez Saavedra M. Rol de enfermería en el diagnóstico diferencial y abordaje integral de la vasculopatía liveलोide. Comunicación tipo póster, Congreso ANEDIDIC 2025; Área Temática: Abordaje lesiones cutáneas crónicas..

RESUMEN:

Introducción:

la Vasculopatía Liveलोide es una enfermedad vascular trombo-oclusiva no inflamatoria. Es una patología crónica con exacerbaciones que afecta a la zona distal de miembros inferiores. Se caracteriza por la presencia de máculas y pápulas purpúricas y eritematosas con tendencia a la formación de úlceras irregulares dolorosas que evolucionan a cicatrices atróficas de morfología estrellada e hiperpigmentación periférica descritas como atrofia blanca. Descripción del Caso: presentamos el caso clínico de una mujer de 52 años que acude a urgencias hospitalarias por dolor intenso en lesiones localizadas en miembros inferiores que no cesa con tratamiento analgésico domiciliario, se le pauta antibioterapia oral. Sin mejoría clínica, acude a consulta por lesiones, de dos meses de evolución, localizadas en zona distal de ambos miembros inferiores, en concreto, dorso del pie y región perimaleolar. Asimismo, refiere sensación intensa de dolor que le impide caminar e interrumpe el sueño. En la valoración se aprecian lesiones bilaterales en maléolos internos, lecho con fibrina y tejido necrótico, exudado seroso moderado, bordes violáceos e irregulares y eritema perilesional. Se realizan cuidados sistémicos (analgésicos de segundo nivel) y locales (cura húmeda: solución de lavado de heridas con ácido hipocloroso, fibra hidocoloide de plata y apósito de poliuretano adhesivo; la paciente rechaza vendaje compresivo multicomponente). Consulta un día antes de la cita programada por no tolerar ni controlar el dolor, ante la evolución de las lesiones se deriva a atención especializada (urgencias, cirugía vascular y dermatología); juicio clínico al alta: lesiones necróticas a estudio, posible vasculopatía liveलोide. Tras la confirmación del diagnóstico se prescribe ácido acetilsalicílico y tapentadol. No obstante, se cambia antiagregación por anticoagulación (antivitamina K). El plan de cuidados de enfermería se caracteriza por: cura local periódica en ambiente húmedo, valoración de dolor y evolución de lesiones cutáneas, uso de medias compresivas y educación para

la salud (pautas de alimentación equilibrada y cese del hábito tabáquico).

Conclusiones/Discusión:

la participación activa de enfermería en el diagnóstico diferencial permite mitigar el retraso, en las decisiones clínicas, provocado por la complejidad y lentitud en las derivaciones a Atención Especializada. Reconocer los signos que indican una evolución anómala, tórpida y cronificada de la lesión facilita el inicio precoz de la secuencia de consultas especializadas. La valoración integral permite detectar factores modificables que pueden abordarse en el plan de cuidados, favorecer la adherencia terapéutica, fomentar que la paciente entienda la causa de la lesión y participe en la negociación de objetivos realistas alcanzables. Este caso evidencia la necesidad de evaluar y registrar el dolor en las lesiones cutáneas. Fomentar un enfoque sistémico que facilite la formación y colaboración interprofesional es esencial para en el manejo de lesiones de mayor complejidad.

DETALLES Y DECLARACIÓN:

Área temática: Abordaje lesiones cutáneas crónicas..

Tipo: Póster. **Congreso:** ANEDIDIC 2025. **Conflictos de intereses:** los/as autores/as declaran no tener.

PROPUESTA DE ALGORITMO DE ACTUACIÓN ENFERMERA EN VERRUGAS CUTÁNEAS EN ATENCIÓN PRIMARIA

Autores: Rodríguez Sánchez A, Aragón Ferrao C, Gómez Fauró P, Rodríguez Sánchez S, Martínez Sánchez C.

Rodríguez Sánchez A, Aragón Ferrao C, Gómez Fauró P, Rodríguez Sánchez S, Martínez Sánchez C. Propuesta de algoritmo de actuación enfermera en verrugas cutáneas en atención primaria. Comunicación tipo póster, Congreso ANEDIDIC 2025; Área Temática: Enfermería Dermatológica.

RESUMEN:

Introducción:

. Las verrugas cutáneas son lesiones benignas debidas a infecciones por el virus del Papiloma Humano, frecuentes entre la población general y motivo habitual de consulta en atención primaria. Pese a que suelen ser autolimitadas, pueden llegar a generar dolor, sangrado, ciertas limitaciones funcionales y acarrear repercusiones estéticas y emocionales. La variabilidad en el abordaje clínico y la ausencia de protocolos enfermeros específicos pueden retrasar el tratamiento, producir derivaciones innecesarias y una ineficiencia asistencial. La figura de enfermería, debido a la accesibilidad y continuidad en los cuidados, desempeña un papel clave en la valoración, manejo terapéutico y educación sanitaria de estas lesiones. El objetivo principal es diseñar un algoritmo de actuación enfermera para el manejo integral de las verrugas cutáneas, optimizando la toma de decisiones clínicas y mejorando la calidad y seguridad en la atención.

Metodología:

. Se realizó una revisión sistemática de literatura científica en bases de datos (como PubMed, CINAHL, Elsevier...), consulta de guías clínicas y protocolos de dermatología y atención primaria. Se seleccionaron artículos relacionados con diagnóstico diferencial, opciones terapéuticas, criterios de derivación y cuidados enfermeros en lesiones cutáneas benignas. Posteriormente dicha revisión derivó en una propuesta de algoritmo de atención, integrando la evidencia científica con la experiencia clínica. Dicho algoritmo consta de: valoración inicial y recogida de datos clínicos, identificación de signos de alarma, clasificación según tipo de lesión, localización y sintomatología, intervención terapéutica enfermera y seguimiento y criterios de derivación.

Resultados:

. El algoritmo propuesto sistematiza la actuación enfermera desde la primera consulta, favoreciendo una

valoración integral que incluye antecedentes, evolución, número, dolor, impacto funcional y tratamientos previos. Como intervenciones principales se encuentran la educación sanitaria sobre autocuidados, uso de tratamientos tópicos queratolíticos, técnicas de cuidado local, apoyo en procedimientos como crioterapia según protocolo del centro y seguimiento programado. Se definen criterios de derivación, como crecimiento rápido, cambios en la coloración, sangrado espontáneo, inmunosupresión, fracaso terapéutico o dudas diagnósticas. La implementación del algoritmo facilita la atención de casos desde enfermería, mejora la continuidad asistencial y ayuda a reducir la variabilidad clínica.

Conclusiones:

. La estandarización del manejo de verrugas cutáneas mediante un algoritmo contribuye a la optimización de recursos y potenciación de autonomía enfermera, aumentando la accesibilidad y la promoción del autocuidado. Se pueden identificar limitaciones en dicho algoritmo como la heterogeneidad de la evidencia disponible y la necesidad de validar el algoritmo mediante estudios y en diferentes contextos asistenciales. Como conclusión, la enfermería tiene un papel fundamental en el abordaje de las verrugas cutáneas en atención primaria, y la utilización de herramientas estructuradas como algoritmos puede mejorar la calidad del cuidado, la eficiencia del sistema y los resultados en salud.

DETALLES Y DECLARACIÓN:

Área temática: Enfermería Dermatológica. **Tipo:** Póster. **Congreso:** ANEDIDIC 2025. **Conflictos de intereses:** los/as autores/as declaran no tener.

TERAPIA FOTODINÁMICA EN PATOLOGÍA INFLAMATORIA E INFECCIOSA: USOS MÁS ALLA DE LO RUTINARIO

Autores: Ramírez López B, F.e.a. Dermatología MCS, Bravo Gómez MJ, De Miguel Luken M, D.a.i.g. Dermatología MTM, Carlos Toribio J.

Ramírez López B, F.e.a. Dermatología MCS, Bravo Gómez MJ, De Miguel Luken M, D.a.i.g. Dermatología MTM, Carlos Toribio J. TERAPIA FOTODINÁMICA EN PATOLOGÍA INFLAMATORIA E INFECCIOSA: USOS MÁS ALLA DE LO RUTINARIO. Comunicación tipo póster, Congreso ANEDIDIC 2025; Área Temática: Terapia Fotodinámica.

RESUMEN:

Introducción:

La terapia fotodinámica (TFD) es una modalidad terapéutica basada en la aplicación de un foto sensibilizante que, tras su activación mediante una fuente de luz adecuada, genera especies reactivas de oxígeno responsables de la destrucción celular selectiva. En el caso del acné, la TFD actúa disminuyendo la actividad de las glándulas sebáceas y reduciendo la colonización por *Cutibacterium acné*. En onicomycosis, representa una alternativa terapéutica, gracias a su acción antifúngica y bajo perfil de efectos adversos.

Casos clínicos:

El caso 1 corresponde a una mujer de 25 años con síndrome de ovario poliquístico (SOP) y acné grave refractario tratado previamente con dos ciclos de isotretinoína a dosis completas pero recaídas posteriores. Debido al intenso componente inflamatorio y quístico, se decide la realización de un tratamiento médico oral y tópico combinado con isotretinoína a dosis bajas, metformina oral (para regular el componente hormona del acné asociado al SOP) y TFD convencional con ácido 5- aminolevulínico (5-ALA). La TFD se administró en cuatro sesiones, con intervalo mensual a dosis de 37J/cm² durante 4 minutos por campo, previo a una oclusión de 3 horas. Al finalizar las sesiones y con el tratamiento médico combinado se observó una reducción significativa de las lesiones inflamatorias y del eritema junto con una mejoría en la percepción subjetiva de la paciente. El caso 2 es una paciente con onicomycosis extensa con afectación de la mayoría de las láminas ungueales de ambos pies. A pesar del cultivo negativo, en el clipping ungueal se observó la presencia de esperas PAS +. La paciente fue tratada inicialmente con terbinafina oral que suspendió por intolerancia digestiva e itraconazol oral que suspendió por reacción alérgica. Se optó por tratamiento combinado con terbinafina tópica y TFD

convencional, realizándose tres sesiones separadas por 15 días a dosis de 37j/cm² durante 8 minutos por sesión, ocluyendo previamente la zona durante 3 horas. La lámina ungueal fue preparada previamente con queratolíticos (urea 40%) y raspado con cureta para favorecer la penetración del fármaco

Discusión:

La TFD se plantea como una alternativa terapéutica en situaciones de refractariedad o intolerancia a tratamientos convencionales. En el acné, diversos estudios muestran tasas de respuesta elevadas, con mejorías superiores al 60% en la mayoría de los pacientes y mantenimiento de resultados a largo plazo . En onicomycosis, la eficacia de la TFD se ha relacionado con su capacidad para destruir estructuras fúngicas mediante mecanismos oxidativos, independientemente de resistencias antimicóticas .La preparación previa de la uña, mediante queratolíticos , así como la combinación con antifúngicos tópicos, parecen mejorar los resultados.

Conclusiones:

La TFD constituye una herramienta terapéutica segura y versátil en dermatología, en el cual la enfermería tiene un papel clave en su correcta aplicación, funcionamiento y educación del paciente. Aunque su aplicación en acné y onicomycosis muestra resultados favorables, especialmente cuando se emplea en combinación con otras terapias, resaltamos la necesidad de estudios adicionales que permitan estandarizar su uso y optimizar su eficacia en la práctica clínica.

DETALLES Y DECLARACIÓN:

Área temática: Terapia Fotodinámica. **Tipo:** Póster.

Congreso: ANEDIDIC 2025. **Conflictos de intereses:** los/as autores/as declaran no tener.

SKIN TEARS TRAS CAÍDA POR FRAGILIDAD: A PROPÓSITO DE UN CASO

Autores: De Argila Fernández-durán N, Anton Contreras A, Manzanedo Basilio L.

De Argila Fernández-durán N, Anton Contreras A, Manzanedo Basilio L. SKIN TEARS TRAS CAÍDA POR FRAGILIDAD: A PROPÓSITO DE UN CASO. Comunicación tipo póster, Congreso ANEDIDIC 2025; Área Temática: MANEJO Y CUIDADOS DE LAS HERIDAS.

RESUMEN:

INTRODUCCIÓN:

Los skin tears o desgarros cutáneos son lesiones traumáticas de la piel caracterizadas por la separación de la epidermis, de la dermis o de ambas de los tejidos subyacentes todas ellas se incluyen dentro del marco de las LCRD Estas lesiones se asocian a la fragilidad cutánea, especialmente en personas mayores, donde la pérdida de elasticidad y la dermatoporosis incrementan la vulnerabilidad frente a traumatismos mínimos, como caídas o roces Su elevada incidencia, morbilidad y el impacto en la calidad de vida evidencian la importancia de su prevención, detección precoz y manejo adecuado.

DESCRIPCIÓN DEL CASO:

Mujer, 85 años Sarcopenia Fragilidad según el Fenotipo Fried MNA de 7 puntos Criterio GLIM fenotípico 22 Fumadora de 10 cigarros desde hace 60 años EPOC Tratamientos prolongados de corticoesteroides Tras caída al suelo se produce un skin tear tipo 2 que compromete la totalidad de la piel de la rodilla derecha Portadora de pantalones, se descarta fractura EVA 9 Primera cura recolocación del colgajo, limpieza por irrigación con jabón syndet y enjuague, secado con gasa estéril a toques, óxido de zinc en bordes, cobertura con apósito de alginato y como secundario de poliuretano Se administra suplementación hiperproteica con arginina Segunda cura a las 48 h por apósito saturado con exudado hemático Aplicación de fomento con Amchafibrin® en puntos hemáticos Óxido de zinc en bordes, alginato y poliuretano Cura cada 5-7 días en fase proliferativa limpieza con syndet, óxido de zinc en bordes, alginato y poliuretano MSD elevado en sedestación por importante edema en la pierna EVA 7 Cura cada 7 días en fase de remodelación limpieza con syndet, apósito foam con bordes silicona EVA 3 Se programa educación a los cuidadores Como resultado cicatrización a los 40 días

CONCLUSIONES:

El uso combinado de alginato y agentes hemoderivados (Amchafibrin®) resultó clave para el control del exudado hemático inicial, facilitando una transición óptima hacia

las fases de proliferación y remodelación El espaciado de las curas y la incorporación del soporte nutricional (hiperproteico con arginina) ha permitido que el tejido avance en sus fases sin complicaciones

DISCUSIÓN:

Parece necesario realizar programas de prevención de caídas, potenciando el uso de dispositivos de ayudas a personas con fragilidad Insistir en la necesidad de hidratación cutánea con emolientes para mejorar la resistencia de la piel y recomendar completar la dieta con fórmulas enriquecidas con arginina para corregir estados nutricionales carenciales según la evidencia actual

DETALLES Y DECLARACIÓN:

Área temática: MANEJO Y CUIDADOS DE LAS HERIDAS. **Tipo:** Póster. **Congreso:** ANEDIDIC 2025. **Conflictos de intereses:** los/as autores/as declaran no tener.

MANEJO DE LA DERMATITIS PERILESIONAL Y SUS FACTORES CONTRIBUYENTES MEDIANTE TPN DE UN SOLO USO

Autores: A Domicilio PERH.

A Domicilio PERH. Manejo de la dermatitis perilesional y sus factores contribuyentes mediante TPN de un solo uso. Comunicación tipo póster, Congreso ANEDIDIC 2025; Área Temática: Cicatrización de heridas.

RESUMEN:

Introducción:

Las lesiones cutáneas asociadas al uso de adhesivos médicos, conocidas como MARSÍ (Medical Adhesive-Related Skin Injury) incluyen el desprendimiento de epidermis, ampollas, desgarros, maceración y foliculitis. En heridas exudativas, la gestión inadecuada del exudado puede provocar dermatitis perilesional, englobada bajo el concepto de lesiones cutáneas asociadas a humedad o LESCAH o Moisture Associated Skin Damages (MASD). Ambos fenómenos, especialmente en pacientes con factores de riesgo intrínsecos (edad avanzada y comorbilidades como la diabetes) y extrínsecos (exposición prolongada a adhesivos, cambios frecuentes de apósitos y humedad excesiva), contribuyen al desarrollo de dermatitis perilesional, complicación que dificulta el proceso de cicatrización, incrementando la necesidad de cuidados y coste asistencial. La terapia de presión negativa (TPN) de un solo uso ofrece un abordaje efectivo para controlar el exudado, proteger la piel perilesional al reducir el trauma mecánico asociado a cambios frecuentes de apósito y acelerar la cicatrización en el contexto ambulatorio. Descripción del Caso: Varón de 61 años, remitido desde Atención Primaria (AP) a Hospitalización a Domicilio (HADO) por evolución tórpida de la piel perilesional de herida quirúrgica tras fistulectomía en región escapular izquierda.

Antecedentes:

diabetes mellitus de reciente diagnóstico (HbA1c 5.9%), obesidad, tabaquismo, ingreso en Cirugía General y Digestiva (CGD) por drenaje de absceso escapular (18/06/25) y fistulectomía ambulatoria (23/01/26). Desde junio, curas casi diarias en AP mediante lavados con antisépticos, antimicrobianos y uso de apósitos acrílicos y siliconados adhesivos. Al inicio del seguimiento por HADO (04/02/26) presentaba una herida quirúrgica para cierre por segunda intención de aproximadamente 15 cm de ancho y 1.5 cm de profundidad, exudado elevado y dermatitis perilesional

relacionada con adhesivos y humedad de +-15*15 cm, compatible con MARSÍ/LESCAH categoría 1B. Inicialmente se aplicaron fomentos con sulfato de zinc, corticoide tópico y crema de óxido de zinc perilesionales, antimicrobianos en lecho y cura en ambiente húmedo. El 05/02/26 se instauró TPN de un solo uso y malla de reducción de la carga bacteriana por medios físicos junto a cuidados de la piel perilesional mediante fomento con sulfato de zinc, corticoide tópico y película barrera no irritante, observándose un control adecuado del exudado, mejoría progresiva de la dermatitis perilesional y retracción del lecho ulceral. La evolución fue favorable, alcanzando la cicatrización casi completa el 27/02/26, momento en que se suspendió la TPN y se planificó el alta con seguimiento por CGD y Atención Primaria.

Conclusiones/Discusión:

El uso de TPN de un solo uso permitió un manejo eficaz de la dermatitis perilesional y los factores contribuyentes asociados a MARSÍ y LESCAH, favoreciendo el tratamiento en el ámbito ambulatorio. La intervención facilitó la cicatrización, redujo la frecuencia de curas y protegió la piel perilesional, así como la autonomía del paciente, evidenciando que la TPN portátil es una estrategia segura y efectiva para el cuidado domiciliario de heridas postquirúrgicas complejas. La identificación y el abordaje temprano de factores de riesgo del paciente, así como la consideración de este tipo de lesiones asociadas a adhesivos y exudado, resultan clave para optimizar los resultados y garantizar una recuperación más rápida y segura.

DETALLES Y DECLARACIÓN:

Área temática: Cicatrización de heridas. **Tipo:** Póster. **Congreso:** ANEDIDIC 2025. **Conflictos de intereses:** los/as autores/as declaran no tener.

DEL TRAUMA AL CUIDADO: SEGUIMIENTO EN CONSULTA DE ENFERMERÍA DE PIE CATASTRÓFICO POR ATROPELLO

Autores: Mar Báltico SL9C, Prieto 96659 LI, Campo 32937 VG.

Mar Báltico SL9C, Prieto 96659 LI, Campo 32937 VG. Del trauma al cuidado: Seguimiento en consulta de enfermería de pie catastrófico por atropello. Comunicación tipo póster, Congreso ANEDIDIC 2025; Área Temática: Manejo y Cuidado de Heridas.

RESUMEN:

Introducción:

El pie catastrófico se considera una lesión grave producida por traumatismos de alta intensidad; ya sea por politraumatismo, arma de fuego o atropello. En estas circunstancias, se produce una lesión y daño complejo en el que se ven afectadas estructuras óseas, musculares, de partes blandas, vasculares y cutáneas. Este tipo de lesiones intrincadas, suponen un reto asistencial y un desafío clínico y quirúrgico debido a la alta probabilidad de complicaciones, riesgo de amputación del miembro y la necesidad de un abordaje multidisciplinar. En este contexto, la continuidad asistencial y el seguimiento en la consulta de Enfermería cobra relevancia.

Descripción del caso:

Se trata de un varón de 54 años, sin antecedentes médicos destacables, que acude al Servicio de Urgencias por politraumatismo tras atropello. En el momento de la valoración presenta degloving de Miembro Inferior derecho además de fracturas de pie asociadas. Queda a cargo de Cirugía Plástica para cirugía reconstructiva del mismo. Como complicaciones durante el ingreso destacan anemia postquirúrgica y síndrome febril nosocomial. Se va de alta con férula supédica y tras realización de injerto parcial mallado obtenido de muslo ipsilateral. Realiza seguimiento en consulta de plástica tras el alta y se contacta con Atención Primaria para seguimiento de la herida y curas en domicilio del paciente, que se encuentra inmovilizado. En la valoración enfermera inicial se identifican los siguientes problemas: deterioro de la integridad cutánea, deterioro de la movilidad, riesgo de infección y riesgo de dolor. Se elabora un plan de cuidados individualizados con intervenciones de Enfermería enfocadas a la cura de heridas complejas, control del dolor y vigilancia de signos y síntomas de infección además de ofrecer educación sanitaria sobre los cuidados a seguir en el domicilio. Al inicio, se realiza seguimiento en domicilio con curas diarias, valoración

del estado del injerto y reevaluación de la herida; esta presenta áreas de tejido desvitalizado y exudado moderado y cuando el paciente puede deambular se continúa en la consulta de Enfermería. Durante el seguimiento, se identifican factores que evitan la evolución favorable: mala adherencia al tratamiento así como al seguimiento de recomendaciones de reposo e higiene de la pierna, además de consumo enólico habitual. Esto deriva en varios procesos infecciosos de la zona que requirieron de la toma de antibiótico oral y retrasaron el proceso de curación; apareciendo otras complicaciones como aumento del exudado, inflamación del pie, mal olor y eritema perilesional y de la zona del injerto. Actualmente, se mantienen curas dos veces a la semana, consiguiendo la epitelización de gran parte del tejido desvitalizado aunque mantiene lesión abierta en borde interior del pie y hasta el talón.

Conclusiones:

Este caso clínico, pone de manifiesto el papel tan fundamental de la Enfermería en el manejo de curas complejas, donde no solo es importante la técnica, sino tener una perspectiva integral de cuidado. Asimismo, se evidencia la importancia de la Continuidad Asistencial, que permite un seguimiento estrecho del paciente, genera un vínculo terapéutico y permite la intervención sobre los factores que afectan a la evolución clínica.

DETALLES Y DECLARACIÓN:

Área temática: Manejo y Cuidado de Heridas. **Tipo:** Póster. **Congreso:** ANEDIDIC 2025. **Conflictos de intereses:** los/as autores/as declaran no tener.

ABORDAJE ENFERMERO DE DERMATITIS ATÓPICA GRAVE REFRACTARIA Y DETERIORO DE LA CALIDAD DE VIDA

Autores: Aragón Ferrao C, López Rodríguez A, Gómez Fauro P.

Aragón Ferrao C, López Rodríguez A, Gómez Fauro P. Abordaje enfermero de dermatitis atópica grave refractaria y deterioro de la calidad de vida. Comunicación tipo póster, Congreso ANEDIDIC 2025; Área Temática: Dermatitis atópica y enfermería.

RESUMEN:

INTRODUCCIÓN:

La dermatitis atópica (DA) grave representa un desafío clínico multidimensional que trasciende la esfera dermatológica para impactar de forma significativa en la calidad de vida, la salud mental y el funcionamiento social del paciente. Las opciones farmacológicas sistémicas, como inmunosupresores o anticuerpos monoclonales, no siempre resultan efectivas o tolerables a largo plazo, lo que abre una oportunidad fundamental para el rol autónomo de la enfermería en el abordaje holístico e individualizado de estos pacientes.

OBJETIVO:

Presentar un caso clínico de DA grave con fracaso terapéutico farmacológico, en el que la implementación de un plan de cuidados enfermero estructurado según la taxonomía NANDA-NIC-NOC permitió la mejora progresiva de los principales problemas identificados y la recuperación funcional del paciente.

METODOLOGÍA:

Caso clínico de un varón de 59 años con DA grave congénita. Tras fracaso secuencial con ciclosporina (suspendida por alteraciones analíticas tras un año de tratamiento, con posterior efecto rebote) y dupilumab (ineficaz), el paciente rechaza continuar con tratamiento farmacológico sistémico. Se inicia seguimiento desde la consulta de enfermería familiar y comunitaria mediante entrevista clínica, valoración integral por patrones funcionales de Marjory Gordon y elaboración de un plan de cuidados basado en diagnósticos enfermeros NANDA, con resultados (NOC) e intervenciones (NIC) priorizados según las necesidades del paciente. Las áreas de intervención incluyeron el manejo del prurito y las lesiones cutáneas, el abordaje del insomnio y la ansiedad, la educación dietética, y la optimización del tratamiento emoliente personalizado. Se establecieron consultas de seguimiento periódicas para la evaluación de indicadores NOC y la adaptación dinámica del plan.

RESULTADOS:

Los principales diagnósticos enfermeros identificados fueron: Deterioro de la integridad cutánea (00046), Trastorno del patrón del sueño (00198), Ansiedad (00146) y Baja autoestima situacional (00120), entre otros. Tras varios meses de seguimiento y ajuste continuo de las intervenciones, se objetivó mejoría progresiva y sostenida en los indicadores NOC de integridad tisular, calidad del sueño, control de la ansiedad y autoestima. El paciente recuperó capacidad de concentración en el ámbito laboral y refirió una mejora relevante en su calidad de vida y bienestar percibido.

CONCLUSIONES:

Este caso pone de manifiesto que el plan de cuidados enfermero, desarrollado desde un enfoque holístico, personalizado y basado en la taxonomía NANDA-NIC-NOC, puede constituir una herramienta terapéutica eficaz y de alto valor añadido en pacientes con DA grave refractaria al tratamiento farmacológico. La enfermería familiar y comunitaria dispone de competencias y herramientas propias para intervenir de forma autónoma y coordinada sobre las múltiples dimensiones que afectan a estos pacientes, contribuyendo a la mejora real de su calidad de vida.

DETALLES Y DECLARACIÓN:

Área temática: Dermatitis atópica y enfermería. **Tipo:** Póster. **Congreso:** ANEDIDIC 2025. **Conflictos de intereses:** los/as autores/as declaran no tener.

MANEJO DE ÚLCERA TRAUMÁTICA CON EVOLUCIÓN TÓRPIDA SECUNDARIA A INSUFICIENCIA VENOSA: CASO CLÍNICO.

Autores: Suárez Saavedra M, Angulo Antolí MR.

Suárez Saavedra M, Angulo Antolí MR. Manejo de úlcera traumática con evolución tórpida secundaria a insuficiencia venosa: caso clínico. Comunicación tipo póster, Congreso ANEDIDIC 2025; Área Temática: Manejo y cuidado de heridas.

RESUMEN:

Introducción:

Las úlceras cutáneas constituyen uno de los principales motivos de consulta en enfermería de Atención Primaria. Suponen un gran impacto en la morbimortalidad, por lo que es esencial un abordaje multidisciplinar que permita prevenir complicaciones, mejorar la calidad de vida del paciente y llevar a cabo una atención eficiente. Así, el objetivo del presente trabajo es describir el manejo de una úlcera traumática con evolución tórpida en el contexto de una insuficiencia venosa.

Descripción del caso:

Mujer de 83 años con antecedentes personales de hipertensión arterial, dislipemia e ictus previo, a tratamiento con antiagregantes plaquetarios. En febrero de 2026 sufre una caída que le ocasiona una úlcera traumática en la pantorrilla izquierda. La paciente acude al centro de salud para realizar curas. Inicialmente se evidencian pequeñas regiones de tejido necrótico que son tratadas por el equipo multidisciplinar. La enfermera realizó curas dos veces por semana mediante desbridamiento enzimático sin éxito. Tras terapia antibiótica sistémica, terapia compresiva multicomponente y empleo de cura húmeda con apósitos antimicrobianos es valorada por cirugía plástica, señalando evolución tórpida posiblemente relacionada con insuficiencia venosa. Actualmente se están realizando las curas con cadexómero yodado en polvo con intención de paliar las dificultades encontradas para optimizar el desbridamiento y la limpieza de la herida. La intervención enfermera se basa en curas avanzadas en ambiente húmedo, además de educación sanitaria y coordinación con el resto del equipo para mantener un seguimiento adecuado. No obstante, la evolución es lenta, lo que evidencia la alta complejidad de este tipo de casos.

Conclusiones:

Este caso es un ejemplo de la necesidad del abordaje multidisciplinar y el plan de cuidados de enfermería

individualizado. Un correcto uso de los apósitos de curas en ambiente húmedo, la aplicación de la terapia compresiva multicomponente, la educación sanitaria y el seguimiento de la herida son puntos clave para acelerar la cicatrización de un paciente con insuficiencia venosa. Así, se refleja la importancia de adaptar las intervenciones a la complejidad del paciente, realizando prácticas acordes con la enfermería basada en la evidencia.

DETALLES Y DECLARACIÓN:

Área temática: Manejo y cuidado de heridas. **Tipo:** Póster. **Congreso:** ANEDIDIC 2025. **Conflictos de intereses:** los/as autores/as declaran no tener.

MANEJO INTEGRAL ENFERMERO EN CIRUGÍA DE MOHS: OPTIMIZACIÓN DE LA CICATRIZACIÓN Y EXPERIENCIA DEL PACIENTE

Autores: Martínez Ruiz MC, Corbacho Monne M, Zamora Carmona X, Costa Ventura H.

Martínez Ruiz MC, Corbacho Monne M, Zamora Carmona X, Costa Ventura H. Manejo integral enfermero en cirugía de Mohs: optimización de la cicatrización y experiencia del paciente. Comunicación tipo póster, Congreso ANEDIDIC 2025; Área Temática: Manejo y Cuidado de Heridas.

RESUMEN:

Introducción y objetivos:

La cirugía de Mohs es la técnica de elección para el tratamiento de tumores cutáneos de alto riesgo debido a su elevada tasa de curación y capacidad de preservar tejido sano. Su carácter secuencial y la necesidad frecuente de reconstrucción implican un proceso asistencial complejo en el que los cuidados de enfermería resultan esenciales tanto en el manejo de la herida como en el acompañamiento del paciente. El objetivo de este estudio es describir la evolución de heridas quirúrgicas tras cirugía de Mohs mediante la aplicación de un abordaje estructurado basado en el modelo TIMERS y la cura en ambiente óptimo, así como analizar su impacto en la evolución clínica y la experiencia del paciente.

Metodología:

Se realizó un estudio descriptivo de dos casos clínicos. El primero corresponde a un varón de 76 años con carcinoma basocelular infiltrante en surco nasogeniano derecho con afectación profunda, tratado mediante cirugía de Mohs y reconstrucción con colgajo tipo Limberg. El segundo caso es un varón de 82 años con carcinoma basocelular facial primario, intervenido con la misma técnica quirúrgica y reconstructiva. El seguimiento fue realizado por enfermería mediante valoración sistemática de la herida en cada visita, integrando los componentes del modelo TIMERS en la toma de decisiones clínicas. Se adaptaron los cuidados según la fase evolutiva de la cicatrización, incluyendo control del tejido y del exudado, prevención de la infección, manejo del borde epidérmico y promoción de la regeneración tisular. Asimismo, se monitorizó la evolución mediante medición seriada de la lesión, registro del dolor y signos inflamatorios, incorporando educación sanitaria y apoyo emocional al paciente durante todo el proceso.

Resultados:

Ambos pacientes presentaron una evolución favorable tras la cirugía de Mohs, con adecuada progresión de la cicatrización. Se observó disminución progresiva del exudado y control de la inflamación sin signos de infección. La epitelización se inició en la primera semana y el cierre completo se alcanzó en aproximadamente tres semanas. El dolor fue leve (EVA <3) y se registró alta satisfacción en términos funcionales y estéticos, sin aparición de complicaciones ni necesidad de reintervención.

Discusión/Conclusiones:

El manejo de heridas tras cirugía de Mohs requiere un abordaje enfermero estructurado y adaptado a las diferentes fases del proceso quirúrgico. La integración del modelo TIMERS en la práctica clínica permite sistematizar la valoración y optimizar la toma de decisiones, favoreciendo una evolución adecuada de la cicatrización. Asimismo, la intervención enfermera integral, que combina cuidados técnicos y acompañamiento emocional, contribuye a mejorar la experiencia del paciente en un procedimiento complejo y potencialmente prolongado, reforzando el papel de la enfermería como elemento clave en la calidad del cuidado dermatológico.

DETALLES Y DECLARACIÓN:

Área temática: Manejo y Cuidado de Heridas. **Tipo:** Póster. **Congreso:** ANEDIDIC 2025. **Conflictos de intereses:** los/as autores/as declaran no tener.

CUIDADOS ENFERMERÍA DERMOESTETICA PREVIOS A MASTOPEXIA RDF E IPL MEJORA CICATRIZACION

Autores: Vidartw Autor IL.

Vidartw Autor IL. Cuidados Enfermería Dermoestetica previos a mastopexia RDF e IPL mejora cicatrizacion. Comunicación tipo póster. Congreso ANEDIDIC 2025; Área Temática: Enfermería dermoestetica.

RESUMEN:

En los últimos años, tecnologías dermoestéticas como la radiofrecuencia (RF) y la luz pulsada intensa (IPL) han despertado un interés creciente en el ámbito de la cirugía estética. Y no es casualidad. Ambas han demostrado un potencial relevante para mejorar la calidad de la piel y favorecer los procesos de regeneración cutánea, dos aspectos especialmente importantes en intervenciones como la mastopexia. En este tipo de procedimientos, la evolución de la cicatriz no es un detalle menor: condiciona de forma directa el resultado estético final y también la satisfacción de la paciente. La evidencia científica disponible señala que la radiofrecuencia produce un calentamiento controlado de la dermis, capaz de estimular la actividad de los fibroblastos y favorecer la síntesis de colágeno y elastina. Esto contribuye a mejorar la firmeza de la piel y a promover una reorganización más adecuada del tejido cutáneo. Por su parte, la luz pulsada intensa actúa mediante fototermólisis selectiva sobre distintos cromóforos cutáneos, lo que permite mejorar alteraciones vasculares y pigmentarias que con frecuencia aparecen en las cicatrices. En este contexto, la enfermería dermoestética ocupa un lugar cada vez más relevante. Su papel no se limita a la aplicación técnica de estos tratamientos, sino que abarca también la valoración previa de la piel, el seguimiento del proceso de cicatrización y la educación sanitaria de la paciente. En conjunto, la integración de la radiofrecuencia y la IPL en protocolos de cuidado dermoestético puede contribuir a optimizar la evolución de la cicatriz y a mejorar los resultados tras una mastopexia.

DETALLES Y DECLARACIÓN:

Área temática: Enfermería dermoestetica. **Tipo:** Póster. **Congreso:** ANEDIDIC 2025. **Conflictos de intereses:** los/as autores/as declaran no tener.

HIDROFIBRA DE HIDROCOLOIDE CON PLATA, EL PERFECTO ALIADO EN CIERRES POR SEGUNDA INTENCIÓN

Autores: Del Pino IP, Consuegra (toledo) EPPCT5, Del Pino CP, Del Pino Gómez RM.

Del Pino IP, Consuegra (toledo) EPPCT5, Del Pino CP, Del Pino Gómez RM. Hidrofibra de hidrocoloide con plata, el perfecto aliado en cierres por segunda intención. Comunicación tipo póster, Congreso ANEDIDIC 2025; Área Temática: Manejo y cuidado de heridas..

RESUMEN:

INTRODUCCIÓN:

Los apósitos de hidrofibra de hidrocoloide contienen fibras de carboximetilcelulosa y por tanto son materiales con propiedades hidrofílicas capaces de retener una gran cantidad de líquido. Cuando éstos se combinan con plata, adquieren propiedades antimicrobianas que favorecen el cierre de la lesión. Con esta base, la industria ha desarrollado diferentes apósitos capaces de retener el alto flujo exudativo y que protejan, a la vez, la piel perilesional o la piel íntegra, pero susceptible de daño por presión, cuando se combinan con otros materiales plásticos como el poliuretano y la silicona. En este caso el apósito utilizado es Aquacel Ag+ extra.

DESCRIPCIÓN DEL CASO:

Se presenta el caso de un paciente, varón, de 96 años, con una lesión quirúrgica para cierre por segunda intención. Se trata de una fasciotomía de 12 cm de longitud. Durante los 15 días de estancia hospitalaria se trató con povidona iodada rebajada con suero fisiológico, acompañada de lámina de silicona (Mepitel) y apósito de gasas, haciendo curas diarias. La lesión no muestra mejoría con el paso de los días, es muy exudativa, se produce una herida anexa en la parte inferior de la herida a consecuencia de la maceración y el lecho comienza a esfacelarse. El paciente refiere dolor intenso durante el procedimiento. (9 sobre 10). Al regreso al domicilio, desde atención primaria cambiamos la técnica para hacer cura en ambiente óptimo. Realizamos lavado con esponja de Digluconato de Clorexidina al 4%, aclarado abundante con suero fisiológico al 0,9% y desbridamiento con bisturí. Se aplica pasta de óxido de zinc en bordes (ABS Skincare crema protectora) y se coloca hidrofibra de hidrocoloide con plata (Aquacel Ag+ extra) en contacto con el lecho. Se ocluye con foam (Aquacel) y apósito de poliuretano para sujeción. Se programan curas semanales. En la primera semana ya se aprecia una retracción de los bordes y una mejoría de la piel perilesional. En la segunda cura se empieza a ver una disminución de la

superficie de la herida y menor cantidad de exudado. Después de 3 semanas de aplicación, desapareció casi por completo el tejido esfacelado y se aprecia un importante crecimiento de tejido de granulación. Lecho y bordes están prácticamente en el mismo plano y el paciente refiere disminución del nivel de dolor (4 sobre 10). En la quinta semana los bordes muestran un aspecto rosado, con abundante tejido de granulación que va consolidando haciendo que la lesión siga disminuyendo de tamaño. La cicatrización completa se produce a las 11 semanas.

CONCLUSIONES:

/DISCUSIÓN La cura en ambiente óptimo con hidrofibra de hidrocoloide con plata ofreció grandes beneficios frente a la cura con povidona iodada. Además nos permitió un mejor control del exudado y por tanto fue clave para la integridad de bordes y piel perilesional. Por último, poder gestionar el exudado y la carga bacteriana con la hidrofibra de plata permitió espaciar las curas para una optimización de recursos, tiempos y costes, así como una mejora en la calidad de vida del paciente.

DETALLES Y DECLARACIÓN:

Área temática: Manejo y cuidado de heridas.. **Tipo:** Póster. **Congreso:** ANEDIDIC 2025. **Conflictos de intereses:** los/as autores/as declaran no tener.

ABORDAJE INTEGRAL DEL LINFOMA CUTÁNEO EN HOSPITAL DE DÍA: UNA INICIATIVA ENFERMERA DE APOYO MUTUO

Autores: Andrés Díaz P, García Álvarez CM, Sánchez Simón S, Gil García Y.

Andrés Díaz P, García Álvarez CM, Sánchez Simón S, Gil García Y. Abordaje integral del Linfoma Cutáneo en Hospital de Día: una iniciativa enfermera de apoyo mutuo. Comunicación tipo póster, Congreso ANEDIDIC 2025; Área Temática: Enfermería Dermatológica.

RESUMEN:

INTRODUCCIÓN:

El linfoma cutáneo es una neoplasia maligna de origen linfocitario que se manifiesta primariamente en la piel. La incidencia de esta patología es baja, de ~1/100.000 habitantes/año, y su curso crónico con múltiples recaídas. El prurito, el retraso en el diagnóstico y la visibilidad de las lesiones han demostrado disminuir la calidad de vida de los pacientes. A menudo el abordaje del impacto multidimensional se escapa de la atención clínica habitual. Las enfermeras del Hospital de Día, gracias a su posición privilegiada de cercanía, confianza y accesibilidad, detectan necesidades no siempre verbalizadas. Identificar estas percepciones de manera objetiva es fundamental para diseñar intervenciones orientadas a una atención integral. En este contexto, el apoyo mutuo se presenta como un sistema horizontal para compartir experiencias, saberes y recursos, promoviendo la validación emocional y transformando al paciente en un agente activo de su propio bienestar.

OBJETIVOS:

- Conocer el impacto en la vida diaria, el interés en intervenciones de apoyo y el formato de preferencia.
- Identificar áreas de mejora en el acompañamiento.

METODOLOGÍA:

Estudio descriptivo, exploratorio y transversal realizado en el Hospital de Día de Dermatología del Hospital Universitario 12 de Octubre. Empleamos un cuestionario ad hoc de diseño propio con 6 preguntas, que explora dimensiones de impacto diario, esferas afectadas (física, emocional, social, imagen corporal), espacios de escucha y preferencias de apoyo. La muestra fue de 16 pacientes en tratamiento intravenoso en el Hospital de Día.

RESULTADOS:

- Impacto Percibido: El 81'25% de los pacientes refiere que la enfermedad afecta "moderadamente" o "mucho" a su vida diaria.
- Dimensiones Afectadas: Un 76'47%

de los pacientes marcó como esfera de alto impacto la física y un 64'71% la emocional. Además, un 23'53% señalaron el área social o su imagen corporal. Destaca que 10 de los 16 pacientes de la muestra presentan afectación multidimensional (marcando 2 o más áreas).

- Comunicación y Apoyo: Un 56'25% considera que "a veces" o "nunca" dispone de espacios suficientes para expresar cómo le afecta la enfermedad.
- Interés en Intervención: Un 81'25% de los encuestados manifiesta interés ("Sí" o "Tal vez") en participar en reuniones de apoyo mutuo, prefiriendo mayoritariamente el formato de Grupos pequeños/Charlas informales.

DISCUSIÓN:

/CONCLUSIONES Los resultados coinciden con estudios recientes en que el impacto del linfoma cutáneo en la calidad de vida de quienes lo padecen es intenso y multidimensional. Se evidencia una predisposición positiva de los pacientes encuestados a participar en estrategias de apoyo mutuo lideradas por enfermeras. Resulta pertinente diseñar pequeños grupos de conversación/encuentros informales guiados para ellos. La enfermera es fundamental para detectar necesidades y diseñar intervenciones que mejoren la calidad de vida de los pacientes. Su papel en el Hospital de Día no es únicamente administrar medicación.

DETALLES Y DECLARACIÓN:

Área temática: Enfermería Dermatológica. **Tipo:** Póster. **Congreso:** ANEDIDIC 2025. **Conflictos de intereses:** los/as autores/as declaran no tener.

ENTRENAMIENTO EN DESBRIDAMIENTO CORTANTE MEDIANTE SIMULACIÓN DE BAJA FIDELIDAD EN ESTUDIANTES DE ENFERMERÍA

Autores: De Murcia. JSGFEUUC, De Murcia GFFEUUC, De Murcia VMRFEUUC, De Murcia JJBFEUUC, De Murcia VSRGFEUUC.

De Murcia. JSGFEUUC, De Murcia GFFEUUC, De Murcia VMRFEUUC, De Murcia JJBFEUUC, De Murcia VSRGFEUUC. Entrenamiento en desbridamiento cortante mediante simulación de baja fidelidad en estudiantes de enfermería. Comunicación tipo póster, Congreso ANEDIDIC 2025; Área Temática: Manejo y Cuidado de Heridas.

RESUMEN:

Introducción y objetivos:

El desbridamiento es una intervención fundamental en el manejo de heridas, pero su adquisición práctica durante la formación de grado en enfermería presenta limitaciones, especialmente en técnicas invasivas como el desbridamiento cortante. La simulación de baja fidelidad se plantea como una estrategia docente accesible para el entrenamiento de habilidades técnicas en entornos seguros. El objetivo de este estudio fue evaluar el impacto de una intervención educativa basada en simulación de baja fidelidad en el aprendizaje del desbridamiento cortante en estudiantes de enfermería.

Metodología:

Se realizó un estudio cuasi-experimental con diseño pre-post. Participaron estudiantes de enfermería que realizaron un seminario práctico de cura en ambiente húmedo durante su periodo formativo. La intervención incluyó entrenamiento en desbridamiento cortante mediante un modelo de simulación con naranja, que permite reproducir diferentes capas tisulares. La evaluación se llevó a cabo mediante un cuestionario ad hoc de 20 ítems, elaborado a partir de documentos de consenso internacionales sobre manejo de heridas y desbridamiento. El instrumento evaluó conocimientos teóricos, tipos de desbridamiento, técnica de desbridamiento cortante, así como aspectos relacionados con la seguridad clínica y la toma de decisiones. La recogida de datos se realizó como pre-test y a los 3 meses tras la intervención, incluyendo un grupo control sin intervención.

Resultados:

Se analizaron los resultados de estudiantes evaluados antes y después de la intervención. Se observó una mejora en los conocimientos teóricos y en la técnica de desbridamiento cortante tras la formación,

alcanzándose altos niveles de acierto en los principios básicos del desbridamiento y en el manejo instrumental. Por el contrario, el grupo control no mostró cambios en los resultados. La mejora fue limitada en los aspectos relacionados con los tipos de desbridamiento y no se observaron cambios en los dominios de seguridad clínica y toma de decisiones.

Discusión/Conclusiones:

La simulación de baja fidelidad se muestra como una herramienta eficaz para la adquisición de conocimientos y habilidades técnicas en desbridamiento cortante en estudiantes de enfermería. Su impacto sobre competencias más complejas, como la toma de decisiones clínicas y la seguridad del procedimiento, es limitado. Estas intervenciones deben complementarse con estrategias dirigidas a fortalecer el razonamiento clínico y su aplicación en la práctica asistencial.

DETALLES Y DECLARACIÓN:

Área temática: Manejo y Cuidado de Heridas. **Tipo:** Póster. **Congreso:** ANEDIDIC 2025. **Conflictos de intereses:** los/as autores/as declaran no tener.

TECNOLOGÍAS INMERSIVAS EN LA FORMACIÓN EN CUIDADO DE HERIDAS EN ENFERMERÍA: REVISIÓN SISTEMÁTICA

Autores: De Murcia. JSGFEUUC, Do Norte, IKFCUFRG.

De Murcia. JSGFEUUC, Do Norte, IKFCUFRG. Tecnologías inmersivas en la formación en cuidado de heridas en Enfermería: Revisión sistemática. Comunicación tipo póster, Congreso ANEDIDIC 2025; Área Temática: Manejo y Cuidado de Heridas.

RESUMEN:

Introducción y Objetivos:

Las heridas crónicas constituyen un problema asistencial prioritario y requieren competencias clínicas avanzadas en Enfermería. Las tecnologías inmersivas, como la realidad virtual (VR) y la realidad aumentada (AR), han emergido como herramientas formativas innovadoras. Sin embargo, su efectividad comparativa frente a métodos tradicionales no está claramente establecida. El objetivo es evaluar la efectividad de las tecnologías inmersivas en la mejora de conocimientos, habilidades y autoeficacia en la formación en cuidado de heridas en Enfermería.

Metodología:

Revisión sistemática narrativa sin metaanálisis siguiendo PRISMA 2020. Se realizaron búsquedas en MEDLINE, CINAHL, Scopus y Web of Science. Se incluyeron ensayos clínicos aleatorizados y estudios cuasiexperimentales con grupo comparador, publicados entre 2016–2025, en estudiantes o profesionales de Enfermería. La calidad metodológica se evaluó mediante herramientas del Joanna Briggs Institute (JBI).

Resultados:

Se incluyeron 6 estudios comparativos: 3 ensayos clínicos aleatorizados y 3 cuasiexperimentales. Las intervenciones incluyeron VR inmersiva, VR multijugador, AR móvil y Web-AR. La mayoría de estudios mostraron mejoras significativas en conocimientos a favor de VR/AR, mientras que algunos encontraron resultados comparables frente a simulación de alta fidelidad o no hallaron diferencias significativas globales. En habilidades prácticas, un estudio mostró mejora significativa con AR móvil, mientras que otros encontraron resultados comparables. Un estudio evidenció mejora en razonamiento clínico a las 8 semanas. La satisfacción fue alta en todos los estudios. La mayoría de evaluaciones fueron pre–post inmediatas, con escaso seguimiento longitudinal. La calidad metodológica fue moderada, con limitaciones

como centro único, tamaños muestrales moderados y uso frecuente de instrumentos ad hoc.

Discusión/Conclusiones:

Las tecnologías inmersivas muestran potencial para mejorar conocimientos y percepción de competencia en la formación en cuidado de heridas. La heterogeneidad metodológica y el seguimiento limitado obligan a interpretar los resultados con cautela. La alta satisfacción sugiere un potencial motivador; sin embargo, la ausencia de seguimiento longitudinal impide confirmar la retención de conocimientos a largo plazo. Asimismo, el predominio de instrumentos ad hoc y estudios unicéntricos limita valorar la transferencia real de habilidades a la práctica clínica. Se requieren estudios comparativos con evaluación longitudinal para confirmar su efectividad y transferencia clínica.

DETALLES Y DECLARACIÓN:

Área temática: Manejo y Cuidado de Heridas. **Tipo:** Póster. **Congreso:** ANEDIDIC 2025. **Conflictos de intereses:** los/as autores/as declaran no tener.

DETECCIÓN DE BIOMARCADORES EN HERIDAS DE CICATRIZACIÓN TÓRPIDA: MEJORÍA TRAS EL TRATAMIENTO DEL DÉFICIT DE CIANOCOBALAMINA

Autores: Primaria Lleida CLAUHCA, Primaria Lleida CMBUHCA, Primaria Lleida IGPUHCA, Primaria Lleida SALUHCA.

Primaria Lleida CLAUHCA, Primaria Lleida CMBUHCA, Primaria Lleida IGPUHCA, Primaria Lleida SALUHCA. Detección de biomarcadores en heridas de cicatrización tórpida: mejoría tras el tratamiento del déficit de cianocobalamina. Comunicación tipo póster, Congreso ANEDIDIC 2025; Área Temática: Heridas Complejas.

RESUMEN:

Introducción:

La cicatrización de heridas es un proceso complejo que depende de múltiples factores locales y sistémicos. Entre estos, el estado nutricional y determinados biomarcadores pueden influir de forma significativa en la capacidad de regeneración tisular. La vitamina B12 participa en procesos esenciales como la síntesis de ADN y la proliferación celular, por lo que su déficit podría afectar negativamente a la cicatrización. El objetivo de este trabajo es describir la evolución dos casos clínicos de cicatrización tórpida tras la detección y tratamiento de un déficit de vitamina B12.

Descripción del caso:

Caso 1: Mujer de 19 años, de etnia latina, con una herida traumática producida tras impacto con una valla, con evolución tórpida de aproximadamente tres meses. A la exploración presentaba una lesión de 7 cm de longitud y 3,5 cm de anchura, con tejido fibrótico, escasa progresión de granulación y signos de estancamiento. La valoración integral incluyó el Mini Nutritional Assessment (MNA), que mostró un estado nutricional normal, y analítica completa, evidenciándose un déficit de vitamina B12 (97pmol/L) con el resto de parámetros dentro de la normalidad. Se inició tratamiento con cianocobalamina junto con cura en ambiente húmedo y desbridamiento según necesidad. Tras la corrección del déficit se observó una evolución favorable, con aumento del tejido de granulación, disminución del tejido fibrótico y reducción progresiva del tamaño de la herida, alcanzándose la epitelización completa en aproximadamente 2 meses. Caso 2: Varón de 24 años intervenido por enfermedad pilonidal sacrococcígea, con cicatrización por segunda intención y herida aproximadamente de 15 cm de longitud. Fue derivado a la Unidad de Heridas Complejas por el tamaño de la

lesión y gestión del exudado. Se valoró la instauración de terapia de presión negativa para favorecer el control del exudado y la formación de tejido de granulación. De forma simultánea se realizó una valoración integral con MNA, que mostró un estado nutricional normal, y analítica completa, en la que se objetivó un déficit de vitamina B12 con el resto de parámetros dentro de rango. Se inició tratamiento sustitutivo con cianocobalamina junto con cura en ambiente húmedo y terapia de presión negativa. La evolución fue favorable, con reducción progresiva del tamaño de la herida, aumento del tejido de granulación y disminución del exudado, alcanzándose la epitelización completa a los 2,5 meses.

Conclusiones/Discusión:

Estos casos ponen de manifiesto la importancia de realizar una valoración integral en pacientes con heridas de cicatrización tórpida, incluyendo la evaluación clínica, nutricional y metabólica mediante analítica. La detección de un déficit aislado de vitamina B12, incluso en pacientes con estado nutricional global conservado, puede influir en la evolución de determinadas heridas. La corrección de estos déficits permite optimizar la respuesta tisular y mejorar la eficacia de terapias avanzadas como la terapia de presión negativa, reforzando la necesidad de individualizar el abordaje en pacientes con heridas complejas.

DETALLES Y DECLARACIÓN:

Área temática: Heridas Complejas. **Tipo:** Póster. **Congreso:** ANEDIDIC 2025. **Conflictos de intereses:** los/as autores/as declaran no tener.

EFICACIA DEL USO DEL ÁCIDO ACÉTICO EN HERIDAS INFECTADAS POR PSEUDOMONAS AERUGINOSA.

Autores: Rodríguez Vigo E.

Rodríguez Vigo E. Eficacia del uso del ácido acético en heridas infectadas por *Pseudomonas aeruginosa*. Comunicación tipo póster, Congreso ANEDIDIC 2025; Área Temática: Cuidado de heridas infecciosas.

RESUMEN:

Introducción:

El uso del ácido acético como antiséptico en heridas crónicas ha cobrado relevancia debido al aumento de infecciones por bacterias resistentes, especialmente *Pseudomonas aeruginosa*. Diversos estudios revisados destacan su potencial como alternativa accesible y eficaz frente a otros tratamientos más costosos o con mayor riesgo de resistencia. Además, se ha investigado su papel en la reducción de biopelículas, un factor clave en la cronificación de las heridas y en la dificultad de su tratamiento.

Objetivos:

Los artículos analizados tienen como objetivo principal evaluar la eficacia del ácido acético en el tratamiento de heridas crónicas infectadas, particularmente aquellas colonizadas por *Pseudomonas aeruginosa*. También buscan determinar su capacidad para reducir la carga bacteriana, eliminar biopelículas, favorecer la cicatrización y compararlo con otros métodos terapéuticos. Algunos estudios incluyen además la valoración de su uso combinado con técnicas como la terapia de presión negativa.

Metodología:

Se incluyen distintos enfoques metodológicos: revisiones bibliográficas narrativas y sistemáticas, ensayos clínicos aleatorizados, estudios prospectivos y reportes de casos clínicos. Las revisiones recopilan evidencia previa sobre el uso del ácido acético, mientras que los ensayos clínicos evalúan su eficacia directa, generalmente utilizando soluciones al 1%. Los estudios de caso y experiencias clínicas exploran su aplicación en situaciones complejas, como infecciones multirresistentes u osteomielitis. También se analizan estudios sobre biopelículas en pacientes con quemaduras y entornos hospitalarios.

Resultados:

En conjunto, los estudios muestran que el ácido acético, especialmente en concentraciones bajas (0,5–1%), es eficaz para reducir la carga bacteriana en heridas crónicas infectadas. Se observa una acción destacada

frente a *Pseudomonas aeruginosa*, incluso en cepas resistentes. Además, contribuye a la eliminación de biopelículas, lo que mejora el proceso de cicatrización. Los ensayos clínicos reportan disminución significativa de la infección y mejora del estado de la herida en comparación con tratamientos convencionales. Los casos clínicos evidencian resultados positivos incluso en infecciones complejas cuando se combina con otras terapias. Asimismo, su bajo coste y fácil disponibilidad lo convierten en una opción viable en diversos contextos sanitarios.

Conclusión:

El ácido acético se presenta como una alternativa eficaz, segura y económica para el tratamiento de heridas crónicas infectadas, especialmente aquellas causadas por *Pseudomonas aeruginosa*. Su capacidad para actuar sobre biopelículas y bacterias resistentes lo posiciona como una herramienta útil en el manejo clínico. No obstante, aunque la evidencia es prometedora, se recomienda continuar con estudios más amplios y estandarizados para establecer protocolos claros de uso, incluyendo concentraciones óptimas y duración del tratamiento.

DETALLES Y DECLARACIÓN:

Área temática: Cuidado de heridas infecciosas. **Tipo:** Póster. **Congreso:** ANEDIDIC 2025. **Conflictos de intereses:** los/as autores/as declaran no tener.

MANEJO ENFERMERO DE LA EXTRAVASACIÓN POR CAELYX® EN LINFOMA CUTÁNEO DE CÉLULAS T

Autores: Madrid (CMGÁ, Andrés Díaz P, Gil Garcia Y, Serrano Fernández MP, Tarín Vicente EJ, Sánchez Simón S.

Madrid (CMGÁ, Andrés Díaz P, Gil Garcia Y, Serrano Fernández MP, Tarín Vicente EJ, Sánchez Simón S. Manejo enfermero de la extravasación por Caelyx® en linfoma cutáneo de células T. Comunicación tipo póster, Congreso ANEDIDIC 2025; Área Temática: Enfermería Dermatológica.

RESUMEN:

INTRODUCCIÓN:

La micosis fungoide es el subtipo más prevalente de los linfomas cutáneos de células T y se caracteriza por un curso clínico generalmente prolongado. En los estadios avanzados de la enfermedad, se emplean diferentes opciones terapéuticas, entre las que se encuentra la doxorubicina liposomal pegilada (Caelyx®). Como fármaco de administración intravenosa, Caelyx® no está exento de complicaciones asociadas a su perfusión. En este contexto, la extravasación —definida como la salida accidental de un fármaco al espacio perivascular durante su administración— puede ocasionar efectos adversos potencialmente graves. En el caso de Caelyx®, se considera un agente irritante y, aunque la necrosis local es poco frecuente, pueden aparecer signos como escozor o eritema en el lugar de infusión. Dado que se trata de una antraciclina, el manejo precoz de la extravasación resulta fundamental, siendo el dexrazoxano el tratamiento de elección. El dexrazoxano es un agente quelante intracelular que inactiva radicales libres y complejos metálicos implicados en el daño celular inducido por antraciclina, además de actuar como protector cardíaco. Su administración temprana permite reducir el daño tisular, minimizar la necrosis y disminuir la probabilidad de intervenciones quirúrgicas, optimizando así los resultados clínicos.

CASO CLÍNICO:

Varón de 61 años diagnosticado de micosis fungoide en estadio IVA2, en tratamiento con doxorubicina liposomal pegilada (Caelyx®) con periodicidad quincenal en el Hospital de Día de Dermatología. A su llegada al centro para la administración de la séptima infusión, se canaliza un acceso venoso periférico en la cara dorsal del antebrazo derecho. A la finalización de la perfusión, a la exploración se objetiva eritema, induración e inflamación en la zona adyacente al catéter venoso, sin signos de alarma previos ni incidencias

registradas por la bomba de infusión. Debido a la extravasación, se inicia de forma inmediata el protocolo de actuación de enfermería, que incluye: 1. Intentar aspirar el contenido extravasado 2. Evaluar estado general del paciente y monitorización de signos vitales 3. Aplicación de frío seco local sin ejercer presión 4. Administración de dexrazosano intravenoso en brazo contralateral según protocolo de actuación del servicio de farmacia (2000 mg durante 2 días consecutivos y, al tercer día 1000 mg) 5. Seguimiento telefónico para evaluar su estado general. 6. Educación en pautas de autocuidado: evitar prendas ajustadas, elevar el miembro, aplicar frío y mantener zona hidratada con crema reparadora (Cicaplast Baume B5+) La evolución clínica fue favorable: - Primer día (cid:0) eritema e inflamación, sin escozor; - Segundo día (cid:0) eritema leve - Tercer día (cid:0) resolución. El paciente continuó posteriormente con su tratamiento habitual, administrándose una nueva dosis de Caelyx® a las dos semanas sin incidencias.

CONCLUSIONES:

- La extravasación por antraciclina es infrecuente pero potencialmente grave, por lo que requiere actuación urgente y protocolizada.
- El papel de enfermería es clave en la detección, intervención inmediata y educación del paciente.
- El dexrazoxano es el tratamiento específico indicado ante extravasación por antraciclina.
- El manejo precoz y multidisciplinar mejora la seguridad del paciente.

DETALLES Y DECLARACIÓN:

Área temática: Enfermería Dermatológica. **Tipo:** Póster. **Congreso:** ANEDIDIC 2025. **Conflictos de intereses:** los/as autores/as declaran no tener.

ONICOMICOSIS TRATADA CON TERAPIA FOTODINÁMICA CON AZUL DE METILENO

Autores: Perez Llorente MC, Velazquez Garcia B, Pérez Fernandez C, Peñas Raigoso MC, Hierro Blanco M, Gonzalez Manso A.

Perez Llorente MC, Velazquez Garcia B, Pérez Fernandez C, Peñas Raigoso MC, Hierro Blanco M, Gonzalez Manso A. Onicomycosis tratada con Terapia Fotodinámica con azul de metileno. Comunicación tipo póster, Congreso ANEDIDIC 2025; Área Temática: Enfermería Dermatológica.

Área temática: Enfermería Dermatológica. **Tipo:** Póster. **Congreso:** ANEDIDIC 2025. **Conflictos de intereses:** los/as autores/as declaran no tener.

RESUMEN:

INTRODUCCIÓN:

La terapia Fotodinámica(TFD) se basa en la administración de un fotosensibilizante que posteriormente es activado por una luz de determinada longitud de onda y en presencia de oxígeno produce una fotooxidación y muerte celular. La TFD induce una respuesta vascular e inmunológica que interviene en resultado final. A ello se une la capacidad antimicrobiana de alguno de esos fotosensibilizantes como en este caso, el Azul de Metileno(AM), con actividad frente a bacterias grampositivas, gramnegativas y hongos. Sobre esta actividad antifúngica trata el caso clínico que voy a presentar.

DESCRIPCIÓN DEL CASO:

Paciente varón de 82 años que lleva desde hace 6 con onicomycosis en las 10 uñas de las manos con onicolisis y pérdida total de uña en la mayoría de los dedos. Tras 6 meses de antifungico oral sin resultado se comienza con TFD con aminolevulinato. El resultado fue discreto tras 2 tandas de sesiones y finalmente recidiva. Quisimos probar el AM como sustancia fotosensibilizante y por su poder antimicrobiano, pero sólo en una mano. Tras 5 sesiones separadas 10 días entre sí, utilizamos la misma técnica en ambas manos y tras 2 tandas de sesiones se produjo la recuperación completa de todas las uñas, manteniéndose 6 meses después.

CONCLUSIONES:

Se confirma la TFD y el AM como una opción válida para tratar las onicomycosis. Como puntos positivos a valorar sobre el AM, destacaríamos : el carácter indoloro del tratamiento; el aspecto económico , ya que es un producto barato; la facilidad de aplicación y la facilidad de gestionar tiempos en la consulta de enfermería , puesto que el tiempo de incubación es de solo 30 minutos. Como punto negativo principal es el pigmentado de las uñas mantenido en el tiempo, que puede influir en la vida de las personas, en su aspecto social.

DETALLES Y DECLARACIÓN:

BRILLA BAJO LA LÁMPARA DE WOOD

Autores: Carvajal Fernández I, Bou García V, Santos Clemente A.

Carvajal Fernández I, Bou García V, Santos Clemente A. Brilla bajo la lámpara de wood. Comunicación tipo póster, Congreso ANEDIDIC 2025; Área Temática: Dermoestética.

RESUMEN:

Introducción y Objetivos:

El fotoenvejecimiento y el cáncer de piel representan dos de las principales consecuencias de la exposición crónica a la radiación ultravioleta (UV), con una incidencia creciente a nivel mundial. La identificación precoz del daño actínico y de alteraciones pigmentarias subclínicas constituye una estrategia fundamental para reducir el riesgo oncológico y mejorar la prevención en el ámbito dermoestético. La lámpara de Wood, dispositivo que emite luz UV-A (320–400 nm), permite visualizar fluorescencias cutáneas imperceptibles bajo luz convencional, facilitando la detección de cambios estructurales epidérmicos. El objetivo de este trabajo es analizar la utilidad de la lámpara de Wood como herramienta preventiva en el fotoenvejecimiento y el riesgo de cáncer cutáneo, así como describir su integración protocolizada en la práctica de la enfermería dermoestética.

Metodología:

Se realizó una revisión narrativa de la literatura científica en bases de datos biomédicas (PubMed, Scopus y CINAHL), incluyendo publicaciones entre 2010 y 2024 relacionadas con fotoenvejecimiento, cáncer de piel, dispositivos ópticos dermatológicos y cribado preventivo. Se seleccionaron revisiones, estudios descriptivos y guías clínicas relevantes. A partir de la evidencia recopilada, se diseñó un protocolo de actuación enfermera que integra la exploración con lámpara de Wood y el uso complementario de cuestionarios validados de exposición solar y riesgo cutáneo (SEPI y CHACES), con el fin de estructurar el cribado preventivo en consulta dermoestética.

Resultados:

La lámpara de Wood permite identificar distintos patrones fluorescentes asociados a alteraciones cutáneas relevantes. El blanco brillante se relaciona con sequedad o deshidratación epidérmica; el marrón oscuro indica melanina profunda, como en lentigos o melasma; y el azul-grisáceo sugiere daño actínico profundo. Aunque no es un método diagnóstico para cáncer cutáneo, facilita la detección de signos de alarma como asimetrías fluorescentes, bordes irregulares o

variabilidad cromática, que requieren derivación especializada. La integración de cuestionarios validados permite clasificar el nivel de riesgo previo a la exploración, orientar la valoración clínica y personalizar la educación sanitaria en fotoprotección.

Discusión / Conclusiones:

La evidencia revisada respalda el uso de la lámpara de Wood como herramienta complementaria en la detección precoz del daño solar subclínico. Su incorporación protocolizada en la consulta dermoestética, junto con instrumentos estandarizados de cribado, mejora la calidad de la valoración preventiva y refuerza la toma de decisiones clínicas. La enfermería dermoestética puede desempeñar un papel clave en la prevención del fotoenvejecimiento y del cáncer cutáneo mediante un abordaje estructurado que combine evaluación instrumental, estratificación del riesgo y educación sanitaria personalizada, contribuyendo a una atención más segura y basada en la evidencia.

DETALLES Y DECLARACIÓN:

Área temática: Dermoestética. **Tipo:** Póster. **Congreso:** ANEDIDIC 2025. **Conflictos de intereses:** los/as autores/as declaran no tener.

COMPRESIÓN EN PRESENCIA DE ARTERIOPATÍA: ¿RIESGO O BENEFICIO? A PROPÓSITO DE UN CASO CLÍNICO.

Autores: Gómez-escalonilla Lorenzo S, Gómez-escalonilla Lorenzo B, Barroso Román S, Álvarez Sánchez L.

Gómez-escalonilla Lorenzo S, Gómez-escalonilla Lorenzo B, Barroso Román S, Álvarez Sánchez L. Compresión en presencia de arteriopatía: ¿riesgo o beneficio? A propósito de un caso clínico. Comunicación tipo póster, Congreso ANEDIDIC 2025; Área Temática: Manejo y Cuidado de las Heridas.

RESUMEN:

Introducción:

Las heridas en extremidad inferior que presentan una base de insuficiencia venosa crónica junto con cierto grado de arteriopatía son altamente prevalentes y suponen un reto terapéutico. Aunque tradicionalmente se han denominado "úlceras mixtas", este término es inespecífico, siendo más preciso definir las como úlceras "predominantemente venosas en contexto de arteriopatía". Estas lesiones suelen ser dolorosas y presentan signos clínicos mixtos, como lipodermatoesclerosis y ausencia de pulsos, lo que exige un diagnóstico diferencial preciso y un manejo integral.

Descripción del caso:

Mujer de 79 años con antecedentes de diabetes mellitus tipo 2, HTA, dislipemia y enfermedad renal crónica (estadio 3A3). Presenta una herida en la zona lateral externa de la pierna derecha de 4 meses de evolución tras una contusión leve, con aumento progresivo de tamaño y dolor severo que impide el decúbito. Bajo el modelo de valoración HEIDI, se observa: - Historia Clínica: Enfermedades crónicas descritas anteriormente. Antecedentes de úlceras de etiología venosa en pierna izquierda. Nutrición adecuada. Realiza paseo diario 1 hora. Medicación: insulina glargina, sitagliptina/metformina, repaglinida, dapagliflozina, amlodipino, enalapril, espironolactona y ezetimiba/atorvastatina. - Exploración: Úlcera 3x3 lecho con tejido esfacelar. No infección. Exudado seroso moderado. Bordes inflamados. No se palpan pulsos pedios. Edema, fovea grado 1-2. Lipodermatoesclerosis. Temperatura normal. No palidez. El dolor ha aumentado a lo largo del tiempo, al principio en la manipulación de la herida, y ahora no puede dormir en cama. Al elevar MMII inicia dolor punzante en zona de úlcera. - Investigación: Valorada en consulta Dermatología, no se realiza biopsia, y se deriva a Cirugía Vascular al no palpase pulsos pedios. La maniobra de Samuels es

positiva (dolor punzante al elevar la extremidad). El eco-Doppler (2/9/2025) muestra permeabilidad del sistema venoso, pero la clínica sugiere un componente arterial relevante. - Diagnóstico: Úlcera predominantemente venosa en contexto de arteriopatía. - Intervención: El abordaje fue multidisciplinar (Atención Primaria, Dermatología y Cirugía Vascular). La intervención incluyó limpieza con suero y ácido hipocloroso, fomentos con metilprednisolona para el control del dolor inflamatorio y uso de proteasa activa con apósito de gestión de exudado. Se aplicó óxido de zinc en bordes y, crucialmente, un vendaje de contención. El tratamiento sistémico se reforzó con tramadol/paracetamol y metamizol, además del control metabólico de sus patologías de base.

Conclusiones/discusión:

Este caso refuerza que la mayoría de las úlceras de pierna no tienen una "causa pura" y requieren una estrategia terapéutica adaptada. A pesar de la arteriopatía y la ausencia de pulsos, el uso de terapia compresiva adaptada (vendaje de contención) demostró ser una opción segura y eficaz, logrando una reducción del edema y del dolor. Como indica la literatura, el control del edema mediante compresión puede, paradójicamente, aumentar la perfusión distal y facilitar la cicatrización, siempre que se realice una vigilancia estrecha de la tolerancia y signos de isquemia. La mejoría del dolor con el fomento de corticoide subraya la importancia de tratar el componente inflamatorio en este tipo de heridas complejas.

DETALLES Y DECLARACIÓN:

Área temática: Manejo y Cuidado de las Heridas. **Tipo:** Póster. **Congreso:** ANEDIDIC 2025. **Conflictos de intereses:** los/as autores/as declaran no tener.

CONTINUIDAD ASISTENCIAL Y ABORDAJE MULTIDISCIPLINAR DE NECROSIS DISTAL POR VASOCONSTRICCIÓN TRAS SHOCK HIPOVOLÉMICO

Autores: Arias Amate S, Ramos Ferrer JM, Peraire Orcal N.

Arias Amate S, Ramos Ferrer JM, Peraire Orcal N. Continuidad asistencial y abordaje multidisciplinar de necrosis distal por vasoconstricción tras shock hipovolémico. Comunicación tipo póster, Congreso ANEDIDIC 2025; Área Temática: Lesiones Dérmicas.

RESUMEN:

Introducción:

El uso de fármacos vasoactivos en situaciones de shock puede provocar complicaciones derivadas de la vasoconstricción periférica, entre ellas la necrosis distal. La continuidad asistencial entre el ámbito hospitalario y la atención primaria resulta clave para el seguimiento, la prevención de complicaciones y la optimización del proceso de cicatrización. Se presenta un caso clínico que destaca la coordinación multidisciplinar entre niveles asistenciales en el manejo de lesiones necróticas distales.

Descripción del caso:

Paciente de 40 años que ingresa en la Unidad de Cuidados Intensivos por neumonía bilateral por Legionella. Durante su evolución clínica presenta un shock hipovolémico que requiere tratamiento con fármacos vasodilatadores (adrenalina y noradrenalina). Como complicación secundaria se produce una intensa vasoconstricción periférica que deriva en necrosis distal a nivel de talones y falanges distales de ambas extremidades. Tras el alta hospitalaria, el paciente inicia seguimiento en el centro de atención primaria para la realización de curas periódicas de las lesiones. Inicialmente se instauran curas con povidona yodada y apósitos de protección para la prevención de lesiones por presión y control de la evolución del tejido necrótico. Las curas se realiza de forma coordinada con el servicio de cirugía vascular hospitalario, responsable de la valoración especializada y de la retirada periódica de tejido no viable mediante desbridamiento cada 15 días. A partir de la segunda semana de seguimiento se objetiva aumento del exudado y aparición de tejido de granulación en las zonas proximales de las lesiones, por lo que se modifica la pauta de cura a apósito impregnado con parafina, asociado a hidrofibra con plata, con el objetivo de controlar el exudado y la prevención de la carga bacteriana.

Resultados:

Tras un mes aproximadamente de seguimiento se consigue la eliminación completa de las placas necróticas en ambos talones, con evolución favorable del lecho de la herida. En cuanto a las lesiones falángicas, durante las ocho semanas posteriores se observa una progresiva disminución del tejido necrótico y un aumento significativo del tejido de granulación, lo que indica la buena evolución de la lesión.

Conclusiones:

Este caso pone de manifiesto la importancia del trabajo multidisciplinar y de la continuidad asistencial entre los diferentes niveles asistenciales, en este caso nivel hospitalario y atención primaria. La coordinación entre profesionales, el seguimiento estrecho desde enfermería y la adaptación dinámica de las estrategias de cura permiten optimizar la evolución de lesiones complejas y mejorar los resultados clínicos del paciente.

DETALLES Y DECLARACIÓN:

Área temática: Lesiones Dérmicas. **Tipo:** Póster. **Congreso:** ANEDIDIC 2025. **Conflictos de intereses:** los/as autores/as declaran no tener.

MANEJO INTEGRAL DE LESIÓN POR PRESIÓN SACRA GRADO IV EN PACIENTE PARAPLÉJICA EN ÁMBITO DOMICILIARIO

Autores: Ramos Ferrer JM, Arias Amate S.

Ramos Ferrer JM, Arias Amate S. Manejo integral de lesión por presión sacra grado IV en paciente parapléjica en ámbito domiciliario. Comunicación tipo póster, Congreso ANEDIDIC 2025; Área Temática: Lesiones Dérmicas.

RESUMEN:

Introducción:

Las lesiones por presión (LPP) son una complicación frecuente en personas con movilidad reducida, especialmente en pacientes con lesión medular o paraplejía. La presión prolongada sobre prominencias óseas, junto con factores como la humedad, la incontinencia y la falta de cambios posturales, favorece su aparición. Las LPP en estadio IV representan un importante desafío clínico debido a la afectación profunda de los tejidos y al alto riesgo de infección. Su manejo requiere un enfoque integral que combine medidas preventivas, tratamiento local adecuado y coordinación entre los distintos niveles asistenciales.

Objetivo:

Describir la evolución de una lesión por presión sacra grado IV en una paciente parapléjica en seguimiento domiciliario, destacando la importancia del manejo integral, la continuidad de los cuidados y el papel del entorno cuidador.

Descripción del caso:

Paciente de 67 años con paraplejía secundaria a una caída en 1998, dependiente para las actividades básicas y con cuidadora familiar 24 horas. En septiembre de 2024 presenta una caída domiciliaria tras la cual desarrolla una LPP sacra grado IV. Inicialmente se realizaron curas domiciliarias con hidrofibra con plata y apósito secundario. Sin embargo, tras un cambio de cuidadora y la ausencia de cambios posturales adecuados, la lesión evolucionó desfavorablemente, con empeoramiento progresivo. Ante esta situación, se derivó a la paciente a un servicio especializado de curas complejas, donde se decidió su ingreso hospitalario para optimizar el manejo. En enero de 2025 se realizó una colostomía con el objetivo de reducir la contaminación fecal, factor que dificultaba la cicatrización. Tras el alta, regresó a su domicilio con una nueva cuidadora y un plan de cuidados estructurado. Se instauraron cambios posturales periódicos y se modificó el tratamiento local, iniciando curas con alginato y

apósito superabsorbente para mejorar el control del exudado y favorecer la cicatrización.

Resultados:

Con la aplicación de estas medidas y la mejora en la continuidad de los cuidados, la evolución fue favorable. Se observó una reducción progresiva del tamaño de la lesión, alcanzando aproximadamente un 95 % de disminución de su perímetro inicial, con buen desarrollo de tejido de granulación y ausencia de signos de infección.

Conclusiones:

El manejo de las LPP avanzadas requiere un abordaje integral que contemple tanto factores locales como sistémicos, así como una adecuada selección de apósitos. Este caso resalta la importancia de los cambios posturales, la continuidad de los cuidados domiciliarios y la implicación del cuidador en la evolución de lesiones complejas. Asimismo, pone de manifiesto el valor del trabajo multidisciplinar para mejorar los resultados en pacientes con alta dependencia.

DETALLES Y DECLARACIÓN:

Área temática: Lesiones Dérmicas. **Tipo:** Póster.

Congreso: ANEDIDIC 2025. **Conflictos de intereses:** los/as autores/as declaran no tener.

TRATAMIENTO DE ÚLCERAS CUTÁNEAS POR CALCIFILAXIS CON TIOSULFATO SÓDICO TÓPICO

Autores: Covarrubias No CL, Bastante No LL, Sobrino No MTS, Vicente No PS, De la Viuda No MU.

Covarrubias No CL, Bastante No LL, Sobrino No MTS, Vicente No PS, De la Viuda No MU. TRATAMIENTO DE ÚLCERAS CUTÁNEAS POR CALCIFILAXIS CON TIOSULFATO SÓDICO TÓPICO. Comunicación tipo póster, Congreso ANEDIDIC 2025; Área Temática: Manejo y Cuidado de Héridas.

RESUMEN:

INTRODUCCIÓN:

La calcifilaxis conocida clínicamente como arteriopatía urémica calcificante, es un trastorno raro que se presenta como una vasculopatía grave y potencialmente mortal. Las tasas de mortalidad son muy elevadas (entre el 40 % y un 80%) debido a complicaciones derivadas de infecciones, sepsis y fallo orgánico. Se caracteriza por la calcificación progresiva de pequeños vasos produciendo isquemia y necrosis de los tejidos sobre todo de la piel y tejido subcutáneo. Afecta más comúnmente a pacientes con enfermedad renal en tratamiento con diálisis. Estas úlceras producidas por calcifilaxis generan gran repercusión tanto para el paciente, familia como para los profesionales que les atienden, ya que suponen un reto asistencial. Nuestro objetivo es describir el resultado y evolución clínica en el tratamiento de una úlcera por calcifilaxis con tiosulfato sódico tópico en un paciente complejo.

CASO CLÍNICO:

Exponemos el caso de un paciente varón de 76 años en tratamiento con diálisis por enfermedad renal crónica desde el año 2009, con antecedentes personales de hipertensión arterial, diabético, dislipémico, Infarto agudo de miocardio en el año 2009. Acude a nuestra consulta de dermatología derivado desde el servicio de nefrología para valorar posible calcifilaxia. Presenta úlceras en miembro inferior izquierdo desde verano de 2025 en seguimiento por cirugía vascular con intenso dolor para el cual ha necesitado parches de fentanilo, con gran afectación a nivel personal. Tras confirmar el diagnóstico de calcifilaxis con una biopsia realizamos seguimiento en nuestra unidad de enfermería una vez a la semana. Se pautó tratamiento con FM/ Tiosulfato sódico al 10% emulsión W/O. aplicado cada 12 horas en las úlceras previa limpieza con suero fisiológico y cubriéndolo posteriormente con mepitel y apósito simple. Se obtuvo una mejoría llamativa, en un corto espacio de tiempo tanto en el aspecto de la lesión como

en el dolor, logrando a las 4 semanas una epitelización del 50% y a las 8 semanas la epitelización completa de las úlceras, mejorando la calidad de vida del paciente.

CONCLUSIÓN:

El tiosulfato sódico es un quelante que ayuda a disolver los depósitos de calcio en tejidos blandos. La fórmula magistral tópica se presenta como un tratamiento eficaz seguro y de fácil implementación en la práctica clínica en pacientes con úlceras por calcifilaxis, además la administración del fármaco por vía tópica evita los efectos adversos derivados de la administración por vía intravenosa, como alteraciones hidroelectrolíticas, dermatitis alérgicas y de contacto grave.

DETALLES Y DECLARACIÓN:

Área temática: Manejo y Cuidado de Héridas. **Tipo:** Póster. **Congreso:** ANEDIDIC 2025. **Conflictos de intereses:** los/as autores/as declaran no tener.

MÁS ALLÁ DE LA INYECCIÓN: EXPERIENCIA CON TERAPIAS BIOLÓGICAS SUBCUTÁNEAS SEGÚN EL DISPOSITIVO DE ADMINISTRACIÓN

Autores: Solera Talamante M, Borrás Cebrián M.

Solera Talamante M, Borrás Cebrián M. Más allá de la inyección: experiencia con terapias biológicas subcutáneas según el dispositivo de administración. Comunicación tipo póster, Congreso ANEDIDIC 2025; Área Temática: Enfermería dermatológica.

RESUMEN:

INTRODUCCIÓN:

Las terapias biológicas están dirigidas específicamente contra células y moléculas que participan en los procesos inflamatorios e inmunopatológicos de numerosas enfermedades sistémicas crónicas (1) En los últimos años estas terapias han cambiado de forma importante el tratamiento de las enfermedades crónicas sistémicas en las que el sistema inmunológico tiene un papel en el desarrollo de la enfermedad. Hay muchas enfermedades dermatológicas en las que el sistema inmunológico está comprometido y para las que estos nuevos fármacos biológicos son un gran aliado. La mayoría de los tratamientos se administran mediante vía subcutánea, a través de la cual se administran fluidos en el tejido celular subcutáneo. El tejido celular subcutáneo es flexible y deformable, dispone de muy pocos receptores del dolor y presenta abundante vascularización (2). Es un tejido de fácil acceso, en el que se pueden administrar fármacos mediante punción directa obteniendo una acción retardada. Para la administración de la medicación subcutánea se necesita: el fármaco que se quiere administrar, guantes, solución antiséptica, algodón y contenedor de agujas. Tras asegurar las condiciones higiénicas y antisépticas previas a la administración y la correcta identificación del paciente y fármaco, procedemos a administrar la medicación y registro en historia clínica. (3) Actualmente en dermatología contamos con muchos fármacos diferentes que pueden ser administrados SC, mediante jeringa precargada o pluma autoinyectable. Cada dispositivo tiene sus peculiaridades aunque tenga la misma vía de administración, y es por lo que se plantea el presente estudio, tras observar diferencias en la percepción por los pacientes dependiendo del dispositivo utilizado.

OBJETIVO:

Conocer la satisfacción de los pacientes tratados con terapia biológica en la consulta de Dermatología

dependiendo del dispositivo utilizado para la administración.

METODOLOGÍA:

Se diseñó un cuestionario que fue aplicado a los pacientes que acudían a la consulta de enfermería de Dermatología para la administración de su medicación. La recogida se realizó de enero a marzo 2026 con un total de 20 cuestionarios contestados. Las variables fueron: dolor, ansiedad y satisfacción del paciente con su tratamiento actual (jeringa precargada o pluma), así como la preferencia de los pacientes entre tratamiento subcutáneo o tratamiento oral idénticamente eficaz.

RESULTADOS:

Los pacientes tratados con jeringa precargada (n=14) presentaron menor dolor medio en la inyección (1,21 vs 2,00) y menor ansiedad previa (1,00 vs 2,17) en comparación con pluma (n=6). La satisfacción global fue elevada en ambos grupos, siendo ligeramente superior en los que utilizaron pluma (9,0 vs 8,57). Respecto a la preferencia por tratamiento oral, el 42,1 % lo preferiría frente al 47,4 % que mantendría SC.

CONCLUSIONES:

En nuestra serie, los pacientes tratados con jeringa precargada presentaron menores niveles medios de dolor y ansiedad previa a la inyección en comparación con aquellos que utilizaron pluma. La satisfacción global con el tratamiento fue elevada en ambos grupos, siendo ligeramente mayor en los que utilizaron pluma. Estos resultados destacan la importancia de considerar la experiencia del paciente en la administración subcutánea, aunque estudios con mayor tamaño muestral serán necesarios para confirmar estos hallazgos.

DETALLES Y DECLARACIÓN:

Área temática: Enfermería dermatológica. **Tipo:** Póster. **Congreso:** ANEDIDIC 2025. **Conflictos de intereses:** los/as autores/as declaran no tener.

MICRONEEDLING EN CICATRICES POSTQUIRÚRGICAS: EFICACIA Y APLICACIONES PRÁCTICAS.

Autores: Santos Clemente A, Carvajal Fernández I, Bou García MV, Cidoncha Ruiz L.

Santos Clemente A, Carvajal Fernández I, Bou García MV, Cidoncha Ruiz L. Microneedling en cicatrices postquirúrgicas: eficacia y aplicaciones prácticas. Comunicación tipo póster, Congreso ANEDIDIC 2025; Área Temática: Dermoestética.

RESUMEN:

Introducción:

Una cicatriz se produce como consecuencia de una pérdida de continuidad de la piel que conlleva la sustitución de tejido normal por tejido fibroso. El microneedling, más comúnmente conocido como dermapen, es una terapia de inducción de colágeno que emplea un bolígrafo con microagujas que, al romper la continuidad de la piel, produce un activación de la cascada de cicatrización. La velocidad y la profundidad se puede regular en función de las necesidades de cada piel. Su mecanismo de acción es producir microcanales controlados en la piel que, al activar la cascada de coagulación, se logra una liberación de factores de crecimiento y la producción de colágeno y elastina, mejorando así la textura y apariencia de la piel. Por esta remodelación del colágeno se trata de una alternativa de tratamiento efectiva en el abordaje de las heridas quirúrgicas que se encuentran en etapa de cicatrización. Los efectos adversos más comunes derivados de esta terapia son sangrado, edema leve, eritema y prurito y se trata de cuadros leves que suelen resolverse espontáneamente en un periodo de días o semanas. Es fundamental aplicar unos cuidados domiciliarios que se basan en uso de fotoprotección, hidratación de la piel y evitar retinoides durante los primeros días tras el tratamiento para evitar la aparición de efectos adversos.

Objetivo:

Evaluar la efectividad del microneedling en la mejora de las cicatrices de las heridas quirúrgicas.

Metodología:

Se ha realizado una búsqueda bibliográfica en las bases de datos Pubmed y Cochrane Library aplicando los siguientes filtros: Tipo de estudios: ensayos clínicos aleatorizados (ECA). Fecha de publicación en los últimos 10 años. Idiomas: español e inglés. Tras realizar la búsqueda se obtuvieron un total de 16 resultados. Se seleccionaron 9 de ellos para este trabajo.

Resultados:

Uno de los estudios evalúa la eficacia del microneedling en una muestra de 30 mujeres que se sometieron a una intervención quirúrgica de reconstrucción mamaria, aplicando la terapia en mitad de la cicatriz y en la otra mitad restante no se aplicó nada para observar y comparar la evolución. Tras varios meses de tratamiento se observó una mejoría significativa en la rigidez, grosor e irregularidad de la piel de la zona tratada con dermapen en comparación con la cicatriz no tratada. Otro estudio menciona que, además de ser una terapia efectiva, el riesgo de que ocurran sucesos adversos asociados al tratamiento es mínimo, por lo que se trata de una terapia segura. Se ha observado que esta terapia combinada con otros tratamientos como el uso de plasma rico en plaquetas (PRP) o la fenitoína aplicada de forma tópica mejora exponencialmente los resultados.

Conclusión:

El microneedling es una técnica de inducción de colágeno mínimamente invasiva que aporta múltiples beneficios en el tratamiento de las cicatrices de cualquier tipo. Tras realizar las microperforaciones se objetiviza mejoría en la textura de la cicatriz, la sintomatología del paciente y la apariencia de la lesión.

DETALLES Y DECLARACIÓN:

Área temática: Dermoestética. **Tipo:** Póster.

Congreso: ANEDIDIC 2025. **Conflictos de intereses:** los/as autores/as declaran no tener.

EL BENEFICIO DE LA TERAPIA COMPRESIVA DUAL EN EL TRATAMIENTO DEL SEROMA DE MOREL-LAVALLÉ.

Autores: Prieto Sanchez R, Lozano Fernandez S, Martinez Ferreras S.

Prieto Sanchez R, Lozano Fernandez S, Martinez Ferreras S. El beneficio de la terapia compresiva dual en el tratamiento del seroma de Morel-Lavallé. Comunicación tipo póster, Congreso ANEDIDIC 2025; Área Temática: HERIDAS.

RESUMEN:

Introducción:

La Lesión de Morel-Lavallée es una entidad secundaria a traumatismos de alta energía caracterizada por la separación de los planos subcutáneo y fascial con formación de una colección hemolinfática. Su diagnóstico puede ser tardío y su manejo no está estandarizado, especialmente en fases subagudas y crónicas, donde la persistencia del espacio muerto favorece la recidiva tras drenajes aislados. El objetivo es presentar un caso de evolución prolongada y destacar el papel de un sistema de terapia compresiva dual en su resolución.

Descripción del caso:

Varón de 77 años, con antecedentes de hipertensión arterial y obesidad tipo I, independiente para actividades de la vida diaria, que sufrió un traumatismo por atropello, con resultado de inflamación y edema en la cara externa del 1/3 proximal del miembro inferior izquierdo. La exploración física mostraba una masa blanda, móvil y fluctuante. La evolución clínica se caracterizó por la persistencia de la lesión durante aproximadamente tres meses, pese a varias tentativas de drenaje evacuador. La ecografía evidenció una colección líquida de aproximadamente 70 cc, compatible con seroma organizado, sugestiva de lesión de Morel-Lavallée. Ante la recidiva, se instauró terapia compresiva con sistema de vendaje dual, combinando vendas de corta y larga tracción. La técnica consistió en la colocación de una capa protectora cutánea como prevendaje, seguida de vendas de corta tracción y posteriormente vendas de larga tracción para generar presión basal constante y presión de trabajo durante la movilización. Este sistema permitió una compresión más estable y sostenida frente a vendajes exclusivamente de corta tracción, cuya eficacia disminuye progresivamente por pérdida de tensión, favoreciendo la reparación del espacio muerto. Se realizaron ajustes semanales del vendaje para optimizar la presión y la tolerancia. Tras su instauración, se observó una disminución progresiva del volumen de

la lesión hasta su resolución clínica en un periodo de 3 semanas, sin necesidad de tratamiento quirúrgico.

Conclusiones/Discusión:

La lesión de Morel-Lavallée debe sospecharse en traumatismos de alta energía con colecciones persistentes de partes blandas. Su evolución crónica y la formación de cápsula incrementan el riesgo de recidiva tras drenajes aislados. La terapia compresiva constituye un pilar fundamental del tratamiento. Su eficacia depende de una correcta indicación, técnica y seguimiento clínico. La eficacia de la terapia compresiva no depende exclusivamente del sistema empleado, sino de una adecuada indicación, correcta técnica de aplicación y seguimiento clínico individualizado.

DETALLES Y DECLARACIÓN:

Área temática: HERIDAS. **Tipo:** Póster. **Congreso:** ANEDIDIC 2025. **Conflictos de intereses:** los/as autores/as declaran no tener.

CUANDO LA LUZ CURA: TERAPIA FOTODINÁMICA CON LUZ DE DÍA

Autores: Velázquez García B, Perez Llorente MC.

Velázquez García B, Perez Llorente MC. Cuando la luz cura: terapia fotodinámica con luz de día. Comunicación tipo póster, Congreso ANEDIDIC 2025; Área Temática: Enfermería dermatológica.

Área temática: Enfermería dermatológica. **Tipo:** Póster. **Congreso:** ANEDIDIC 2025. **Conflictos de intereses:** los/as autores/as declaran no tener.

RESUMEN:

INTRODUCCIÓN:

La enfermedad de Bowen o carcinoma epidermoide in situ es una neoplasia intraepitelial que aparece con mayor frecuencia en áreas expuestas al sol. Su localización en la región palpebral supone un reto terapéutico debido a las implicaciones funcionales y estéticas, así como al riesgo de complicaciones derivadas del tratamiento quirúrgico. La terapia fotodinámica (TFD), especialmente la realizada con luz de día, se plantea como una alternativa conservadora, eficaz y mejor tolerada en áreas anatómicas sensibles.

DESCRIPCIÓN DEL CASO:

Se presenta el caso de un paciente con lesión en el párpado superior derecho con sospecha clínica de enfermedad de Bowen. Se le realizó una biopsia incisional, cuyo estudio histopatológico fue compatible con queratosis actínica bowenoide. Dada su localización y con el objetivo de preservar la funcionalidad palpebral, se decidió por el tratamiento mediante terapia fotodinámica con metil aminolevulinato (Metvix®) y exposición a luz de día. El procedimiento consistió en limpieza cuidadosa del área palpebral, aplicación tópica del fotosensibilizante y posterior exposición solar durante dos horas, seguida de lavado de la zona tratada. Se realizaron tres sesiones terapéuticas. La evolución clínica fue favorable desde la primera sesión, observándose mejoría progresiva documentada fotográficamente. El tratamiento fue bien tolerado, con mínimo edema palpebral, escaso dolor y ausencia de efectos adversos relevantes. Después de la tercera sesión, se observó una recuperación casi total de la lesión.

CONCLUSIONES:

La terapia fotodinámica con luz de día constituye una opción terapéutica eficaz, segura y bien tolerada para el tratamiento del Bowen palpebral. Su bajo perfil inflamatorio y los buenos resultados funcionales y estéticos la convierten en una alternativa conservadora especialmente adecuada en áreas perioculares. Este caso refuerza el valor de la TFD como estrategia terapéutica en lesiones premalignas en zonas anatómicas sensibles.

DETALLES Y DECLARACIÓN:

TERMOGRAFÍA INFRARROJA: APLICACIÓN EN LA EVALUACIÓN Y SEGUIMIENTO DE HERIDAS

Autores: Zarauza Lohez IS, Oriol García MR, Latorre Martínez Á.

Zarauza Lohez IS, Oriol García MR, Latorre Martínez Á. Termografía infrarroja: aplicación en la evaluación y seguimiento de heridas. Comunicación tipo póster, Congreso ANEDIDIC 2025; Área Temática: Manejo de heridas.

RESUMEN:

Introducción:

La evaluación de las heridas únicamente mediante inspección visual puede ser poco fiable y difícil de interpretar, especialmente al diferenciar entre inflamación normal e infección incipiente. Esta distinción es clave para prevenir complicaciones y evitar el uso innecesario de antibióticos. En los últimos años se han desarrollado técnicas de imagen no invasivas que permiten obtener información más objetiva sobre la herida. Entre ellas destaca la termografía infrarroja, una técnica de imagen cuantitativa que registra los patrones térmicos de la superficie cutánea mediante sensores infrarrojos y representa la distribución de la temperatura en mapas de color. Los procesos fisiopatológicos asociados al trauma, la inflamación, la perfusión tisular y las alteraciones vasculares generan cambios térmicos detectables, lo que fundamenta biológicamente el uso de la termografía como herramienta de evaluación clínica.

Metodología:

Se realizó una revisión basada exclusivamente en la evidencia aportada por cuatro estudios científicos que analizan el uso de la termografía en la evaluación de heridas. Entre ellos destaca una revisión exploratoria estructurada según la metodología del Joanna Briggs Institute y las directrices PRISMA-ScR, basada en literatura revisada por pares procedente de bases de datos biomédicas. Los estudios incluidos analizan la aplicación de la termografía infrarroja en entornos clínicos reales, tanto en heridas quirúrgicas como traumáticas, en humanos y animales. Los diseños metodológicos abarcan estudios observacionales, experimentales, ensayos clínicos, estudios piloto y revisiones estructuradas, lo que permite una visión amplia del uso clínico de esta tecnología. La evidencia analizada se centra en la detección de inflamación, infección, alteraciones de perfusión tisular y monitorización de la evolución de las heridas.

Resultados y discusión:

Los estudios revisados muestran que las heridas tienden a estar más calientes que la piel sana

circundante, reflejando la inflamación propia del proceso de cicatrización o, en algunos casos, una infección temprana. Durante las primeras semanas tras una cirugía, la temperatura de la herida aumenta como respuesta fisiológica normal y posteriormente se normaliza en un periodo de uno a tres meses. Un aumento inesperado de temperatura durante esta fase puede indicar infección, lo que resalta el potencial de la termografía como herramienta de detección precoz. Además, la temperatura medida se ha correlacionado con la evaluación clínica y con biomarcadores inflamatorios como la PCR e IL-6, reforzando su utilidad como medida complementaria a la observación visual. Sin embargo, los resultados pueden variar según factores ambientales, la configuración de la cámara y la manipulación de la herida. Desde enfermería, la termografía permite objetivar la valoración clínica, facilitar la toma de decisiones y apoyar el seguimiento a pie de cama o en domicilio.

Conclusión:

Las técnicas de imagen no invasivas, especialmente la termografía, representan herramientas valiosas para la evaluación y seguimiento de heridas. La evidencia revisada sugiere que permiten detectar cambios térmicos asociados a inflamación e infección de forma temprana. Actualmente no existen valores estandarizados de temperatura que diferencien inflamación de infección, por lo que la monitorización de la misma herida en el tiempo puede ser clave para identificar cambios sospechosos, mejorar la seguridad del paciente y apoyar decisiones clínicas fundamentadas.

DETALLES Y DECLARACIÓN:

Área temática: Manejo de heridas. **Tipo:** Póster. **Congreso:** ANEDIDIC 2025. **Conflictos de intereses:** los/as autores/as declaran no tener.

TERAPIA DE PRESIÓN NEGATIVA EN EL MANEJO DE HERIDAS COMPLEJAS APLICADA EN UN CASO CLÍNICO

Autores: Martínez 94799 ME, Fumado 96568 LD, Castilla 33002 CA, Alvarez 56198 CF.

Martínez 94799 ME, Fumado 96568 LD, Castilla 33002 CA, Alvarez 56198 CF. Terapia de presión negativa en el manejo de heridas complejas aplicada en un caso clínico. Comunicación tipo póster, Congreso ANEDIDIC 2025; Área Temática: Manejo y Cuidado de Heridas.

RESUMEN:

Las heridas complejas representan un reto terapéutico significativo en la práctica clínica, particularmente en pacientes con comorbilidades como diabetes mellitus, insuficiencia vascular periférica, neuropatía o procesos infecciosos asociados. Estas lesiones se caracterizan por una alteración del proceso fisiológico de cicatrización debido a factores como pérdida extensa de tejido, elevada carga bacteriana, producción abundante de exudado, hipoxia tisular o exposición de estructuras profundas. Todo ello condiciona una evolución prolongada y un mayor riesgo de complicaciones, impactando negativamente en la calidad de vida del paciente y en los recursos asistenciales. En este contexto, la Terapia de Presión Negativa (TPN), también conocida como sistema Vacuum-Assisted Closure (VAC), se ha consolidado como una estrategia terapéutica avanzada en el manejo de heridas complejas. Este sistema aplica presión subatmosférica controlada sobre el lecho de la herida mediante un dispositivo sellado, generando múltiples efectos beneficiosos: estimulación de la angiogénesis, promoción de la formación de tejido de granulación, reducción del edema intersticial, mejora de la perfusión local y control eficaz del exudado. Asimismo, contribuye a disminuir la carga bacteriana y a mantener un entorno húmedo óptimo, favoreciendo una cicatrización más rápida y ordenada. Diversos estudios han demostrado su utilidad tanto en heridas crónicas como en complicaciones postquirúrgicas. Presentamos el caso clínico de un paciente atendido durante mi rotación en el Servicio de Cirugía Vasculor como residente de enfermería familiar y comunitaria. Con una herida compleja secundaria a complicación postquirúrgica tras amputación del primer dedo por necrosis en el contexto de pie diabético. El paciente presentaba dehiscencia de la herida quirúrgica, abundante exudado y retraso en la cicatrización. Inicialmente se instauraron curas convencionales basadas en limpieza, desbridamiento y apósitos, sin observarse mejoría clínica significativa. Ante la persistencia del defecto tisular y la dificultad en

el control del exudado, se decidió iniciar tratamiento con Terapia de Presión Negativa. Tras la colocación del sistema, se objetivó una evolución favorable, evidenciándose en pocos días la aparición de tejido de granulación sano, disminución progresiva del tamaño y profundidad de la lesión, y adecuado control del exudado. El paciente toleró correctamente el tratamiento, sin incidencias destacables. La evolución permitió alcanzar el cierre completo de la herida tras 40 días de tratamiento, evitando nuevas complicaciones infecciosas y reduciendo el tiempo estimado de cicatrización respecto al previsto con tratamiento convencional. En conclusión, la Terapia de Presión Negativa constituye una herramienta terapéutica eficaz y segura en el manejo de heridas complejas, especialmente en pacientes con factores de riesgo como el pie diabético. Su uso permite optimizar el lecho de la herida, acelerar la cicatrización y disminuir complicaciones, consolidándose como una alternativa de alto valor clínico en el abordaje de estas lesiones.

DETALLES Y DECLARACIÓN:

Área temática: Manejo y Cuidado de Heridas. **Tipo:** Póster. **Congreso:** ANEDIDIC 2025. **Conflictos de intereses:** los/as autores/as declaran no tener.

LOS PELIGROS OCULTOS DE LOS ANILLOS. DEGLOVING. UNA PERSPECTIVA DESDE ATENCIÓN PRIMARIA

Autores: Yáñez Gómez E, Martínez Souto P, Barreiro Ramos R, Couto Fajín M, González Fontan I.

Yáñez Gómez E, Martínez Souto P, Barreiro Ramos R, Couto Fajín M, González Fontan I. Los peligros ocultos de los anillos. Degloving. Una perspectiva desde Atención Primaria. Comunicación tipo póster, Congreso ANEDIDIC 2025; Área Temática: Manejo y cuidado de heridas.

RESUMEN:

Introducción:

Las lesiones por avulsión digital asociadas al uso de anillos constituyen un traumatismo infrecuente, pero potencialmente devastador, por la afectación cutánea, vascular, tendinosa y ósea que pueden producir. Su gravedad varía desde desgarros circunferenciales de partes blandas hasta amputaciones traumáticas completas. La actitud terapéutica depende de la extensión de la lesión, de la viabilidad del dedo y del pronóstico funcional esperado. En pacientes de edad avanzada deben valorarse además factores como la fragilidad, el deterioro cognitivo, la comorbilidad y la capacidad de adherencia a los cuidados posteriores.

Descripción del caso:

Mujer de 81 años que sufrió un accidente doméstico al quedar atrapado el anillo del cuarto dedo de la mano izquierda en el cierre de una puerta. Acudió al servicio de urgencias hospitalarias, donde se objetivó una lesión grave con fractura desplazada de la falange media, desgarró extenso de partes blandas, exposición ósea y pérdida completa de movilidad del dedo afectado. Tras valoración por Traumatología, se indicó amputación completa del dedo por la magnitud de la lesión y la escasa expectativa de recuperación funcional. Al alta hospitalaria se pautaron curas locales con povidona yodada y seguimiento en el centro de salud. En la primera revisión se observó una evolución local inicialmente favorable, por lo que se mantuvieron curas cada 72 horas. En controles posteriores aparecieron flictenas hemorrágicas en los bordes de la lesión, motivo por el que se modificó la pauta de curas y se optó por apósitos de malla con tecnología DACC. Así mismo, se reforzaron las recomendaciones de mantener la extremidad en cabestrillo, evitar manipulaciones y limitar el uso de la mano afectada. El seguimiento estuvo condicionado por la demencia leve de la paciente, que dificultaba la adherencia a las indicaciones, aunque contaba con un adecuado apoyo familiar.

Conclusiones/Discusión:

Las lesiones por avulsión digital, especialmente en población de edad avanzada, suponen un reto diagnóstico y terapéutico por la posible afectación de estructuras vasculares, óseas y de partes blandas. En los casos más graves, con afectación extensa de partes blandas y/o compromiso vascular significativo, la amputación puede ser la alternativa terapéutica más adecuada, especialmente cuando no se prevé un beneficio funcional claro mediante técnicas de revascularización o reimplante. No obstante, la toma de decisiones no debe basarse exclusivamente en la viabilidad anatómica del dedo, sino también en factores como las comorbilidades, el estado cognitivo, la funcionalidad previa y la capacidad para realizar un seguimiento adecuado. La atención primaria desempeña un papel fundamental en el seguimiento evolutivo de estas lesiones, permitiendo la detección precoz de complicaciones locales y la adaptación del tratamiento cuando es necesario. En este caso, la aparición de flictenas hemorrágicas motivó la modificación del tratamiento local mediante apósito de malla con tecnología DACC, con el objetivo de reducir el riesgo de infección y favorecer una adecuada cicatrización. El seguimiento desde atención primaria constituye, por tanto, un elemento clave para la evolución favorable de las lesiones traumáticas de la mano, especialmente en pacientes frágiles.

DETALLES Y DECLARACIÓN:

Área temática: Manejo y cuidado de heridas. **Tipo:** Póster. **Congreso:** ANEDIDIC 2025. **Conflictos de intereses:** los/as autores/as declaran no tener.

MÁS ALLÁ DEL APÓSITO: IMPACTO DE LA FORMACIÓN CONTINUA EN NUEVAS TECNOLOGÍAS.

Autores: Pingarron Montes M, Palomares Díaz P, Perez Vilaplana M, Garcia Peris T.

Pingarron Montes M, Palomares Díaz P, Perez Vilaplana M, Garcia Peris T. Más allá del apósito: impacto de la formación continua en nuevas tecnologías. Comunicación tipo póster, Congreso ANEDIDIC 2025; Área Temática: Manejo y Cuidado de las Heridas nuevas tecnologías.

RESUMEN:

Introducción:

La incorporación de tecnologías como la imagen avanzada, las aplicaciones móviles de seguimiento, la teledermatología y la inteligencia artificial (IA) está transformando el abordaje de las heridas y de la patología dermatológica. Esta innovación, sin embargo, progresa con mayor rapidez que la formación reglada, generando una brecha entre el potencial de las herramientas disponibles y su uso real en la práctica clínica enfermera. En este contexto, la formación continua en nuevas tecnologías se configura como un requisito esencial para garantizar la seguridad del paciente, la calidad asistencial y el liderazgo de la enfermería en equipos multidisciplinares.

Objetivo:

Analizar el impacto de la formación continua en nuevas tecnologías (imagen avanzada, herramientas digitales e IA) sobre la precisión en la valoración, el manejo y el seguimiento de heridas y procesos dermatológicos, así como sobre el rol y la autonomía profesional de la enfermería.

Metodología:

Se realizó una revisión narrativa descriptiva de la literatura reciente (aprox. 2015–2026) sobre competencias digitales en enfermería, práctica avanzada y referentes en heridas, innovaciones tecnológicas en el manejo de heridas crónicas y aplicaciones de IA en dermatología y análisis de imagen. El análisis se enmarcó en los principios de la Enfermería Basada en la Evidencia, integrando además conceptos de liderazgo enfermero (especialmente liderazgo transformacional) y de aprendizaje experiencial en equipos clínicos.

Resultados:

La evidencia disponible sugiere que la formación estructurada en nuevas tecnologías se asocia a una mayor precisión y estandarización en la valoración de heridas y lesiones cutáneas, gracias al uso de

dispositivos de imagen avanzada y sistemas de medición digital que reducen la variabilidad interobservador y mejoran la trazabilidad de los registros. La integración de terapias como la presión negativa, apósitos avanzados y plataformas digitales de seguimiento contribuye a optimizar la elección de intervenciones, acortar tiempos de cicatrización y disminuir visitas presenciales innecesarias, con impacto potencial en eficiencia y costes. La participación activa de la enfermería en programas de formación continua y proyectos de implementación tecnológica refuerza su rol autónomo, potencia la práctica avanzada y mejora la satisfacción profesional. Las aplicaciones de IA en el análisis de imagen y en el triaje de heridas y dermatosis se muestran útiles como apoyo al juicio clínico, siempre que se utilicen con criterios éticos, mirada crítica y adecuados marcos de protección de datos.

Conclusiones:

La tecnología y la IA son aliadas del juicio clínico enfermero, no sustitutas. Para que su uso sea seguro, eficiente y centrado en la persona, resulta imprescindible integrar de forma sistemática la formación continua en competencias digitales y nuevas tecnologías en la organización de los servicios. La enfermería, especialmente a través de figuras de práctica avanzada y referentes en heridas y dermatología, ocupa una posición clave para liderar esta transformación y asegurar cuidados basados en la evidencia y en datos objetivos que vayan verdaderamente más allá del apósito.

DETALLES Y DECLARACIÓN:

Área temática: Manejo y Cuidado de las Heridas nuevas tecnologías. **Tipo:** Póster. **Congreso:** ANEDIDIC 2025. **Conflictos de intereses:** los/as autores/as declaran no tener.

EVOLUCIÓN DE ALTERACIONES CUTÁNEAS POR CÁNULA EN SISTEMAS DE INFUSIÓN SUBCUTÁNEA CONTINUA DE INSULINA.

Autores: Solar Ruiz L.

Solar Ruiz L. Evolución de alteraciones cutáneas por cánula en sistemas de infusión subcutánea continua de insulina. Comunicación tipo póster, Congreso ANEDIDIC 2025; Área Temática: Manejo y cuidado de heridas.

RESUMEN:

Introducción:

Las bombas de insulina mejoran el control glucémico, pero su uso continuado puede generar alteraciones cutáneas. Aunque son frecuentes, su evolución no siempre se describe de forma sistemática. El objetivo fue describir la evolución de las alteraciones cutáneas asociadas al uso de cánulas en usuarios de sistemas de infusión subcutánea continua de insulina (ISCI) durante un ciclo completo.

Metodología:

Se realizó un estudio observacional, prospectivo y longitudinal entre agosto de 2025 y febrero de 2026 en la consulta de Educación Diabetológica de un hospital universitario de tercer nivel. Participaron 72 adultos portadores de ISCI. Se incluyen: uso activo de ISCI, capacidad para identificar y comunicar cambios cutáneos, completar un ciclo de 72 h y ausencia de lesiones previas; excluyéndose infecciones cutáneas, alergia al adhesivo y tratamientos tópicos que pudieran interferir. La recogida de datos siguió un enfoque observacional. Las valoraciones fueron realizadas por enfermeras de consulta y educadoras en diabetes y, siguiendo criterios clínicos predefinidos, las alteraciones cutáneas (eritema leve/moderado, irritación, microheridas y reacción al adhesivo) se clasificaron de forma homogénea, aplicándose posteriormente un análisis descriptivo. La evaluación se efectuó en consulta coincidiendo con el recambio programado (0 h), utilizando una cánula blanda de teflón de 13 mm y colocación oblicua a 30°. Durante ésta visita, bajo supervisión, se verificó la técnica y se registraron de forma homogénea las alteraciones cutáneas. A las 24 h, fueron reevaluados mediante seguimiento telemático con envío de imagen y a las 72 h, coincidiendo con el recambio de la cánula, recogiendo variables sobre integridad del punto de inserción, reacciones al adhesivo, molestias, cuidados aplicados y evolución. Se obtuvo consentimiento informado, garantizándose la confidencialidad de los datos.

Resultados:

Los pacientes presentaban una edad media de 43 años, con 14 años de evolución de la diabetes y 4 años de uso de ISCI. Se identificaron microheridas en el 100% de los pacientes, más evidentes en zonas de mayor movilidad o tensión cutánea y tras la retirada de la cánula. Éstas lesiones se acompañaron con frecuencia de irritación (65,28%), así como de eritema leve (26,3%) o moderado (2,78%); además, un 22,22% presentó reacción al adhesivo. Las alteraciones aparecieron mayoritariamente a las 24 h (38,72%), seguidas de las 72 h (33,41%) y de las inmediatas (27,87%). Aunque el 80,56% no refirió molestias, el 13,89% presentó molestias leves y el 5,56% moderadas, especialmente en las primeras 72 h del ciclo. En relación a los cuidados, el 51,39 % no aplicó cuidados adicionales; el resto usó hidratación (11,11 %), limpieza previa (25 %), cambio anticipado de cánula (8,33 %) o barrera protectora (4,17 %). En conjunto, los datos sugieren una evolución favorable, con resolución completa en el 79,2 % de los casos.

Conclusión:

Las alteraciones cutáneas son universales y progresivas, con un pico de incidencia y sintomatología a las 72 horas. La frecuente ausencia de molestias (80,56%) subraya la necesidad de una inspección profesional sistemática. Aunque la evolución es favorable, estos hallazgos justifican protocolizar cuidados preventivos para minimizar el daño tisular y garantizar la sostenibilidad de la terapia ISCI.

DETALLES Y DECLARACIÓN:

Área temática: Manejo y cuidado de heridas. **Tipo:** Póster. **Congreso:** ANEDIDIC 2025. **Conflictos de intereses:** los/as autores/as declaran no tener.

FOTOTERAPIA EN LESIONES INFLAMATORIAS DE LAS MANOS: UN CASO CLÍNICO

Autores: Manuel T, Gonçalves A, Monteiro M, Mendes N.

Manuel T, Gonçalves A, Monteiro M, Mendes N. Fototerapia en lesiones inflamatorias de las manos: un caso clínico. Comunicación tipo póster, Congreso ANEDIDIC 2025; Área Temática: Manejo y Cuidado de Heridas.

RESUMEN:

Introducción:

Las afecciones inflamatorias crónicas de las manos, como la psoriasis palmoplantar y la disidrosis, representan un reto terapéutico frecuente en la práctica clínica, debido a su curso recurrente, sintomatología persistente y elevado impacto funcional y en la calidad de vida. El prurito, el dolor, la descamación y la presencia de fisuras o pequeñas heridas condicionan de forma significativa las actividades diarias y laborales. En este contexto, la Enfermería Dermatológica desempeña un papel fundamental en el abordaje integral del paciente, combinando terapias físicas, tratamiento tópico y educación para la salud.

Objetivos:

Describir la evolución clínica de una paciente con lesiones inflamatorias crónicas en las manos, compatibles con psoriasis/disidrosis, tratada mediante un abordaje terapéutico integral basado en fototerapia LED-PDT, tratamiento tópico y medidas de cuidado cutáneo y alimentario.

Métodos:

Paciente de sexo femenino, 31 años, que acude a consulta de salud de la piel por la presencia de lesiones crónicas en ambas manos, con antecedentes de múltiples tratamientos previos sin mejoría clínica significativa. A la evaluación inicial presentaba signos compatibles con psoriasis/disidrosis, incluyendo rubor intenso, prurito, piel seca y descamativa, así como pequeñas heridas localizadas en la palma de la mano. Se instauró un abordaje integral que incluyó recomendaciones de detox alimentario, con el objetivo de reducir la carga inflamatoria sistémica. A nivel terapéutico, se inició fototerapia con LED-PDT 633 nm, aplicada por su efecto antiinflamatorio y bioestimulador, asociada a la aplicación de un crema antiinflamatorio, una vez al día durante cinco días. Se indicaron además medidas estrictas de cuidado cutáneo, incluyendo la suspensión de otros productos tópicos, mantenimiento de una adecuada higiene de manos y evitación de la exposición a temperaturas extremas. La paciente fue reevaluada de forma telemática a los 8 días, momento

en el que ya se había suspendido el tratamiento con corticoide tópico.

Resultados:

En la reevaluación a los 8 días se observó una mejoría clínica evidente, principalmente a nivel de la reducción del rubor, la descamación y el prurito, sin aparición de nuevas lesiones. Tras un total de tres sesiones de fototerapia LED-PDT, realizadas a lo largo de cuatro meses, la evolución fue favorable, con restitución de la integridad cutánea, desaparición de las pequeñas heridas y normalización progresiva de la textura de la piel. La paciente mantuvo las medidas de higiene, hidratación cutánea y cuidados alimentarios, refiriendo una mejora significativa en el confort funcional y en su calidad de vida.

Conclusión:

Este caso clínico pone de manifiesto que un abordaje integral y personalizado, liderado por Enfermería Dermatológica y basado en la combinación de fototerapia LED-PDT, tratamiento tópico de corta duración y educación en cuidados cutáneos y hábitos de vida, puede ser eficaz en el manejo de lesiones inflamatorias crónicas de las manos, favoreciendo la regeneración cutánea y mejorando de forma significativa la calidad de vida de la paciente.

DETALLES Y DECLARACIÓN:

Área temática: Manejo y Cuidado de Heridas. **Tipo:** Póster. **Congreso:** ANEDIDIC 2025. **Conflictos de intereses:** los/as autores/as declaran no tener.

ABORDAJE MULTIMODAL EN ACNÉ INFLAMATORIO GRADO III: CASO CLÍNICO

Autores: Manuel T, Gonçalves A, Costa D, Monteiro D, Mendes N.

Manuel T, Gonçalves A, Costa D, Monteiro D, Mendes N. Abordaje multimodal en acné inflamatorio grado III: caso clínico. Comunicación tipo póster, Congreso ANEDIDIC 2025; Área Temática: Enfermería Dermatológica y Dermocosmética.

RESUMEN:

Introducción:

El acné inflamatorio grave es una patología cutánea frecuente en adolescentes y adultos jóvenes, con repercusiones significativas a nivel físico, emocional y psicosocial. Las formas severas, como el acné nódulo-quístico, pueden evolucionar hacia cicatrices permanentes si no se instauran abordajes terapéuticos precoces y adecuados. En este contexto, los protocolos dermocosméticos combinados, integrando técnicas manuales y tecnologías de fototerapia, representan una estrategia eficaz dentro de la Enfermería Dermatológica para el control de la inflamación, la carga bacteriana y la prevención de secuelas cicatriciales.

Objetivos:

Describir la evolución clínica de un paciente joven con acné inflamatorio grave facial, tratado mediante un abordaje dermocosmético multimodal adaptado a las características cutáneas y al grado de severidad de la patología.

Métodos:

Paciente de sexo masculino, 19 años, que acude a consulta por acné exacerbado en la región facial, de inicio en la adolescencia. Presenta fototipo II, piel mixta o combinada en zona T, espesor cutáneo normal y, según la clasificación de Baumann, tipo de piel OSNT (oleosa, sensible, no pigmentada). Al examen clínico se observa acné inflamatorio grave grado III (nódulo-quístico), con presencia de pústulas activas y cicatrices atróficas tipo icepick. Tras la evaluación clínica y la asepsia cutánea, se instauró un protocolo dermocosmético multimodal, individualizado según la evolución del acné y las características de la piel. En una misma sesión se combinaron diversas técnicas con el objetivo de optimizar los resultados terapéuticos, incluyendo peeling químico, extracción de sebo, alta frecuencia con finalidad antiséptica y antiinflamatoria, y terapia fotodinámica con láser de baja intensidad (LED-PDT) utilizando longitudes de onda de 417 nm y 633 nm, por su acción antiinflamatoria, antimicrobiana y bioestimuladora. Cuando fue necesario, se realizó exfoliación para la eliminación del estrato córneo y

mejora de la penetración de los tratamientos. Las técnicas fueron ajustadas de forma progresiva en función de la respuesta clínica.

Resultados:

A lo largo de las sesiones, se observó una reducción progresiva de la inflamación, del número de lesiones pustulosas activas y de la producción sebácea, con mejora visible de la textura y homogeneidad cutánea. El control del proceso inflamatorio permitió limitar la progresión de nuevas cicatrices y mejorar el aspecto de las cicatrices icepick preexistentes. El paciente refirió una mejora significativa en la percepción de su imagen corporal y mayor confianza en el ámbito social.

Conclusión:

Este caso clínico pone de manifiesto que un abordaje dermocosmético multimodal, basado en la combinación de técnicas manuales y fototerapia con LED-PDT, constituye una estrategia eficaz en el manejo del acné inflamatorio grave en pacientes jóvenes. La intervención enfermera especializada permite no solo el control clínico de la patología, sino también un impacto positivo relevante en el bienestar y la calidad de vida del paciente.

DETALLES Y DECLARACIÓN:

Área temática: Enfermería Dermatológica y Dermocosmética. **Tipo:** Póster. **Congreso:** ANEDIDIC 2025. **Conflictos de intereses:** los/as autores/as declaran no tener.

LESIONES QUÍMICAS SEVERAS: UN CASO COMPLEJO DE QUEMADURAS POR HORMIGÓN EN LA UNIDAD DE CRÍTICOS..

Autores: Ibañez Touriño B, Blazquez Funes M, Carrillo Santin E.

Ibañez Touriño B, Blazquez Funes M, Carrillo Santin E. Lesiones químicas severas: un caso complejo de quemaduras por hormigón en la unidad de críticos. Comunicación tipo póster, Congreso ANEDIDIC 2025; Área Temática: Manejo y Cuidado de Heridas.

RESUMEN:

Paciente varón de 42 años, sin antecedentes personales de interés, que ingresa el 30/05/2025 por PPT prioridad 0. Es trasladado tras accidente laboral con caída y aplastamiento por hormigón líquido, con impacto principal en hemitórax derecho. A la llegada del SEM, el paciente presenta dolor intenso e inestabilidad hemodinámica, por lo que se procede a intubación orotraqueal. Balance lesional inicial: • Trauma torácico grave con múltiples fracturas costales. • Fracturas de húmero, clavícula, tobillo, fémur, tibia y peroné. • Lesiones cutáneas por quemadura química tras la retirada del hormigón durante la higiene. Valoración de la persona, estructura anatómica y lesión Ante la inestabilidad hemodinámica y respiratoria, se decide traslado inmediato a REA, priorizando durante los primeros días la estabilización cardiorrespiratoria. Respecto a las quemaduras localizadas en extremidad superior derecha, hemitórax derecho y hemicara derecha, se solicita interconsulta con dermatología. Tras contactar con el Centro Nacional de Toxicología, se indica evitar el contacto de las lesiones con agua. Consideraciones sobre el agente causal. El cemento seco, al hidratarse, sufre hidrólisis y genera una solución fuertemente alcalina (pH hasta 14), capaz de producir lesiones cutáneas severas de forma insidiosa. Los síntomas iniciales —ardor, eritema, dolor y aparición de ampollas— pueden manifestarse horas después de la exposición. En los casos más graves, pueden desarrollarse quemaduras profundas entre las 12 y 48 horas posteriores al contacto.

Método:

y plan de curas. Fase inicial: • Retirada del cemento residual en seco o mediante gasas humedecidas con polietilenglicol o alcohol isopropílico. • Irrigación con suero fisiológico. • Aplicación tópica de gentamicina y betametasona dipropionato (Diprogenta®) c/24h, cubriendo posteriormente con gasa estéril. • Según evolución clínica, valorar interconsulta con cirugía plástica y/o traumatología. Evolución y ajustes terapéuticos: Posteriormente, se comenta el caso con la

Unidad de Quemados del Hospital Vall d'Hebron, quienes recomiendan continuar las curas con sulfadiazina de plata (Silverderma®), evitando el uso de apósitos con bálsamo de Perú (Linitul®). Se procede a la cura con Silverderma®, añadiendo una espuma absorbente para controlar el exudado. Sin embargo, ante la persistencia de un débito abundante y la aparición de maceración en piel perilesional, se sustituye el tratamiento por: • Complejo enzimático antibacteriano de alginatos hidratados (Flaminal Forte®). • Carboximetilcelulosa (Urgostart®). • Espuma absorbente (Biatain®). Con esta combinación se logra un mejor control del exudado. Asimismo, las placas necróticas se tratan con proteasa activa (Cikagel®) y desbridamiento cortante, optimizando el proceso de cicatrización.

Resultados:

• Control más eficaz del exudado. • Mejor manejo del dolor. • Mayor espaciado entre curas. • Evolución significativamente favorable de la herida tras el cambio terapéutico.

Conclusión:

. Este caso pone de manifiesto que el manejo de quemaduras químicas graves por exposición a hormigón requiere una atención precoz, especializada y coordinada dentro de un enfoque multidisciplinario. El uso de un tratamiento tópico y farmacológico adecuado, ajustado de forma dinámica según la evolución clínica, resulta esencial para optimizar la recuperación. Asimismo, se resalta la importancia de un seguimiento continuo y de la adaptación individualizada de las estrategias terapéuticas en función de la respuesta del paciente.

DETALLES Y DECLARACIÓN:

Área temática: Manejo y Cuidado de Heridas. **Tipo:** Póster. **Congreso:** ANEDIDIC 2025. **Conflictos de intereses:** los/as autores/as declaran no tener.